

우심부전 양상 및 진단

가천대학교 의학전문대학원 심장내과학교실

신 미 승

Clinical Manifestations and Diagnosis of Right Ventricular Failure

Mi-Seung Shin

Division of Cardiology, Department of Internal Medicine, Gachon University Gil Medical Center, Incheon, Korea

Right ventricular (RV) failure is a complex clinical syndrome characterized by impaired RV filling and ejection. RV function is altered in the setting of either pressure overload or volume overload. RV failure may result from a primary reduction of myocardial contractility caused by ischemia, cardiomyopathy, or arrhythmia, but left ventricular (LV) failure remains the leading cause. As RV dysfunction progresses to RV failure, the RV chamber becomes more spherical and tricuspid regurgitation is aggravated, leading to increasing venous congestion. Ventricular interdependence may result in impaired LV filling, a decrease in LV stroke volume, and low cardiac output. The important clinical manifestations of RV failure are fluid retention, decreased systolic reserve, low cardiac output, or arrhythmias. The initial diagnosis is based on clinical history and physical examination. A chest X-ray, electrocardiogram, and biochemical tests should be routinely obtained to evaluate the underlying causes and comorbidities. Bedside echocardiography provides valuable information on cardiac structure and function. RV ejection fraction is the most commonly used index of RV function although it is a highly load-dependent index. (Korean J Med 2016;91:131-138)

Keywords: Right ventricle; Heart failure; Diagnosis

서 론

우심부전은 복잡한 임상증후군으로서, 우심실이 혈액으로 채워지고 혈액을 우심실 밖으로 내보내는 기능을 저해하는 다양한 구조적, 기능적 심혈관 질환들에 의해 발생할 수 있는데, 폐고혈압, 선천성 심장 질환, 관상동맥 질환, 좌심부전 및 판막 질환에서 나타날 수 있다. 우심부전의 정의는 안

정을 취할 때나 운동할 때 폐순환계로 최적화된 혈류를 내보내지 못하고 정맥압의 상승이 동반되거나 동반되지 않은 상태를 일으키는 우심 순환계의 구조적, 기능적 변화로 인한 임상증후군이다[1,2]. 우심실이 우심 순환계의 매우 중요한 부분이지만 전신 정맥에서 폐 모세혈관까지 순환계의 어떤 부분이라도 기능 장애를 일으키면 우심부전의 증상이 나타날 수 있다. 우심부전의 주요 임상 특징들은 1) 체액 저류,

Correspondence to Mi-Seung Shin, M.D., Ph.D.

Division of Cardiology, Department of Internal Medicine, Gachon University Gil Medical Center, 21 Namdong-daero 774beon-gil, Namdong-gu, Incheon 21565, Korea

Tel: +82-32-460-3663, Fax: +82-32-469-1906, E-mail: msshin@gilhospital.com

Copyright © 2016 The Korean Association of Internal Medicine

This is an Open Access article distributed under the terms of the Creative Commons Attribution Non-Commercial License (<http://creativecommons.org/licenses/by-nc/3.0/>) which permits unrestricted noncommercial use, distribution, and reproduction in any medium, provided the original work is properly cited.

2) 감소된 수축기 예비력 또는 적은 심장박출량, 3) 심방 또는 심실성 부정맥인데, 체액 저류는 말초 부종, 복수 및 전신 부종을 일으킬 수 있고, 심장박출량 감소는 운동 불내성과 피로를 유발할 수 있다. 우심부전을 일으키는 원인에 따라 병태 생리의 차이가 있지만 각각의 질환과 연관되어 다루게 될 것이므로 여기서는 주로 우심부전의 양상과 진단에 대해 논하고자 한다.

정상 우심실

정상 우심실은 얇은 벽으로 된 초승달 모양의 구조이고 우심실 외벽(free wall), 심실중격 및 우심실 유출로로 구성되어 있다. 심실중격이 좌심실과 심근섬유를 공유하고 있어서

좌심실이 우심실 수축 기능의 40%까지 담당하게 된다[2-4].

외벽의 횡축 운동에 비해 심실중격은 효과적인 종축 수축과 비틀림 수축을 통해 전체 우심실 기능에 가장 많이 기여한다[5].

우심부전의 원인과 병태 생리

우심실은 압력이나 용적 과부하, 허혈, 심근 질환이나 심장막에 의한 제한 등에 영향을 받게 된다. 우심실의 기능 장애는 심근손상이나 스트레스에 의해 시작되고 이렇다 할 새로운 손상이 없어도 진행할 수 있다. 우심부전의 원인이 많고 다양하지만 가장 흔한 원인은 좌심부전이다(Table 1). 좌심부전을 일으키는 같은 요인들이 우심실에 영향을 줄 수 있

Table 1. Etiology of right ventricular failure

Increased afterload (Pressure overload)	Left-sided heart failure
	Pulmonary hypertension
	Increased left ventricular end-diastolic pressure
	Mitral valve disease
	Hypoxic pulmonary vasoconstriction
	Acute or chronic pulmonary thromboembolism
	Pulmonary embolism (septic, amniotic, fat, air, injectate, other)
	Right ventricular outflow tract obstruction
	Pulmonary valve stenosis
	Vaso-occlusive sickle cell crisis
	Mechanical ventilation
	Systemic right ventricle
	Transposition of the great arteries following an atrial level switch
	Corrected transposition of the great arteries
Volume overload	Tricuspid regurgitation
	Pulmonary regurgitation
	Atrial septal defect
	Anomalous pulmonary venous return
	coronary artery fistula to right atrium or right ventricle
	Sinus of Valsalva rupture into the right atrium
Decreased preload	Hypovolemia
	Systemic vasodilatory shock (anaphylaxis, extensive burn injury, sepsis, other)
	Cardiac tamponade
	Constrictive pericarditis
	Superior vena cava syndrome
	Tricuspid stenosis
Right ventricular myocardial abnormality	Right ventricular infarction
	Infiltrative and restrictive cardiomyopathy
	Arrhythmogenic right ventricular dysplasia
	Cardiomyopathy, in particular left ventricular systolic dysfunction
	Right ventricular ischemia in setting of right ventricular pressure overload
	Microvascular diseases and capillary rarefaction

는데, 우심실 자체의 기능 장애를 일으킬 수 있고, 우심실이 기능의 상당 부분을 좌심실에 의존하기 때문에 우심실 수축력이 더욱 감소하게 된다.

우심실은 정상적으로 낮은 후부하, 즉 쉽게 확장될 수 있는 동맥순환으로 혈액을 내보낸다. 따라서 후부하가 증가하면, 특히 급성으로 증가하면, 우심실 기능의 현저한 감소가 일어날 수 있다(Fig 1). 상승된 좌측 충만압은 폐순환계의 압력을 올릴 뿐만 아니라 혈관탄성을 낮추어서 우심실 후부하를 증가시킨다[6]. 시간이 흐르면 좌심부전은 폐동맥 혈관수축과 재형성을 촉발해서 후부하를 더욱 상승시키게 된다.

후부하가 만성적으로 또는 서서히 진행하면서 증가하는 만성적 압력 과부하 상태에서는 우심실이 비교적 잘 적응하는데, 아이젠멩거증후군과 선천성 폐동맥판 협착증이 그 예이다. 아이젠멩거증후군의 경우 일생 동안 좌우 심실벽의 두께가 같으면서 우심실의 탄력이 유지되고, 운동할 때처럼 전신 저항에 대한 폐동맥 저항의 상대적 비율이 증가할 때 우심실에서 전신 순환으로 선트가 이루어지면서 우심부전이 나중에 나타난다[7]. 선천성 폐동맥판 협착증의 경우 심실비대가 폐쇄의 정도에 따라 다양하지만 우심실은 비교적 잘 적응하는데, 장기간 치료받지 않은 심한 폐쇄는 우심부전과 삼첨판 역류증을 유발한다[8].

일반적으로 우심실은 압력 과부하보다는 용적 과부하에 더 잘 적응한다. 심방중격결손증과 삼첨판 역류증에서 우심실은 오랫동안 우심실 수축 기능의 유의한 감소 없이 용적 과부하에 잘 견딘다[8]. 이와 대조적으로 성인에서 중등도

내지 중증의 새로 생긴 폐고혈압은 우심실 확장과 우심부전을 일으킨다. 우심실의 압력 과부하는 또한 우심실 허혈을 일으키고 우심실 기능 장애를 악화시킬 수 있다[9]. 동물 실험과 인간 대상 연구에서 관찰된 것처럼 심근의 결합조직의 밀도가 증가하는 등 조직학적 변화도 우심실 압력 과부하 상태에서 더욱 확연하다[10,11]. 폐동맥 색전증 같은 급성 압력 과부하 상태에서 그 전에 정상이었던 우심실은 급성으로 상승된 평균 폐동맥압 40 mmHg 이상인 상태에 견디지 못하고 우심부전이 조기에 발생한다. 그런데 같은 정도의 폐동맥압에서도 사람에 따라서 우심부전이 발생하는 시기가 다른 것을 보면 유전자 발현이나 신경호르몬 활성이 관여한다는 것을 생각할 수 있다[12]. 우심실이 적응하는 과정은 복잡하며 많은 요인들에 영향을 받는다. 가장 중요한 요인은 심근손상이나 스트레스의 형태와 심한 정도, 질환의 시간 경과, 질환이 시작한 때 등이다. 이외의 중요한 요인들은 신경호르몬계 활성화, 유전자 발현의 변화, 심실 재형성의 형태 등이다. 이들이 상호 작용하여 우심실 기능 장애를 일으킨다. 많은 연구들이 우심부전 환자에서 자율신경계, 레닌-앤지오텐신-알도스테론계통, 나트륨이노펩티드, 엔도텔린계, 사이토카인의 역할을 논하였다.

우심부전의 단계와 예후 인자

우심부전의 발생은 좌심부전과 같이 점진적으로 진행해서 무증상 우심실 기능 장애에서 증상이 있는 우심부전을 거쳐 난치성 우심부전으로 진행한다. 폐동맥 고혈압과 연관된 난치성 우심부전의 많은 환자들이 폐이식 후에 우심실 기능의 유의한 개선을 보이는 것은 우심실의 회복 가능성과 흔히 사용되는 우심실 수축 기능 지표들의 부하 의존성을 나타낸다. 우심부전의 진행 정도는 원인이 되는 기저 질환에 따라 다른데, 우심실 용적 과부하, 폐동맥판 협착증, 아이젠멩거증후군에서 가장 좋은 장기 예후를 나타낸다. 폐고혈압이나 선천성 심장 질환과 연관된 우심부전 환자에서 감소된 운동 능력은 사망이나 입원에 대한 가장 중요한 예후 인자 중 하나이다. 다른 예후 인자들은 우심실 수축 기능 장애의 정도, 우심실 이완 기능 장애, 신경호르몬계 활성의 정도, 심박동수 변동부전, 부정맥, 좌심실 수축 기능 장애, 혈청 요산과 빌리루빈 등이다.

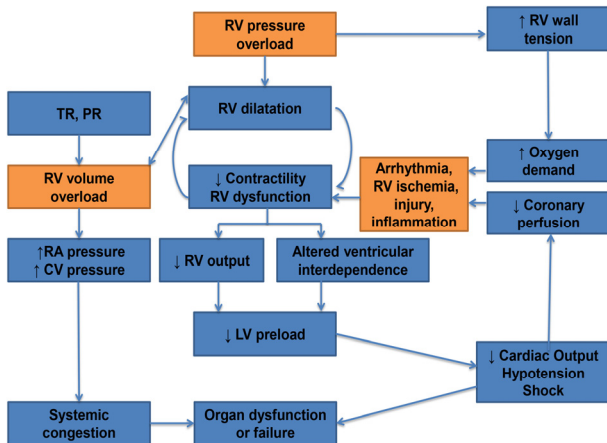


Figure 1. Pathophysiology of acute right ventricular failure. TR, tricuspid regurgitation; PR, pulmonary regurgitation; RV, right ventricular; RA, right atrial; CV, central venous; LV, left ventricular.

우심부전의 임상 양상

우심부전의 증상으로는 하지부종, 복부 팽만감, 소화 장애, 식욕부진, 오심, 전신 쇠약감, 피로감, 전신 부종 및 호흡 곤란 등이 나타날 수 있는데, 좌심부전의 증상과 함께 나타나기도 한다. 이외에도 간비대, 비장 비대, 복수 등 우심부전의 임상 양상은 근본 원인과 동반 질환에 따라 다양하게 나타난다(Table 2). 선천성 심장 질환에 의한 우심부전의 경우 호흡곤란이 가장 흔한 증상이며 산소수요가 증가할 때 심장 박출량의 증가가 따라가지 못하고 산소공급이 충분하지 못해서 생긴다. 우심방 확장에 따른 부정맥 발생으로 심계항진과 빈맥을 느낄 수 있으며, 우심부전으로 인한 청색증, 곤봉지, 실신 등이 발생할 수 있다. 경정맥이 확장되고 간비대, 복수, 말단부종을 보일 수 있다. 심잡음은 삼첨판역류로 흉골 좌하연에서 수축기 심잡음이 들리며, 제2심음 중 폐음이 증가하고, 제3, 4심음이 들릴 수 있다[13].

대부분의 우심부전의 증상은 전신에서 들어오는 정맥혈이 대정맥에 정체되어 생기는 증상인데, 정맥압이 증가하면 발목 또는 정강이 부위가 붓는 하지 부종이 생기고, 간이나 비장이 커져 복부 팽만감과 소화불량을 호소하거나 심하면

복수가 생기게 되고, 간기능 이상으로 황달이 나타날 수 있다. 심장박출량이 감소하면 심기능 저하에 따른 보상 기전이 작동하게 되는데, 1) 교감신경이 활성화되어 심장 수축력과 맥박수를 증가시키고, 말초혈관이 수축하여 혈압을 유지하려고 하고, 2) 신장으로 가는 혈액량이 감소하므로 신장에서 배설되는 수분량을 감소시켜 혈액의 양을 적절하게 유지하려는 보상 기전이 작동된다. 따라서, 이런 보상 기전에 의해 빈맥, 발한 및 소변량의 감소 등이 나타날 수 있다.

우심부전의 진단

우심부전의 진단에서 병력 청취와 신체 검사는 우심부전과 그 원인 질환 및 동반 질환을 평가하기 위해 중요하다. 흉부 방사선 촬영이 필요하고 때때로 특징적인 변화를 찾을 수 있다. 다른 폐실질성 질환이 없는지 잘 평가해야 하고 심장윤곽의 전체 혹은 어느 한 부분이 커져 있는지 여부가 진단 지표가 될 수 있다. 심전도 검사에서 우심부전 초기에는 우측편위, 우심방 확대(P pulmonale), 우심실 비후, 우심실 긴장형을 보인다. 우심실 압력이 전신 압력 정도이거나 약간 낮을 정도로 높으면 심장앞 유도에서 R파가 우세하면서 바로 선 T파를 보이며, 전신 압력보다 더 높을 경우에는 우측 흉부 유도에서 긴장형태로 나타나 T파 역위와 J파 하강으로 나타난다. 우심부전에 특징적인 생화학적 표지자는 없지만 몇 가지 도움이 되는 생화학적 표지자들이 있다(Table 3). B형 나트륨이노펩티드와 심장 트로포닌의 변화는 급성 우심부전이 생긴 원인 질환에 따라 달라진다. 이러한 표지자는 우심부전과 심근손상의 신속한 진단에 도움이 된다[14-17]. 우심부전의 진단을 위한 새로운 생화학적 표지자가 평가되고 있다[18-21].

우심실 기능의 정확하고 포괄적인 평가는 어렵다. 우심실

Table 2. Clinical manifestations of right ventricular failure

Clinical manifestations
Hypoxemia
Signs of systemic congestion
Jugular venous distension
Hepatjugular reflux
Peripheral edema
Pericardial effusion
Congestive hepatomegaly/splenomegaly
Ascites
Lower extremity edema
anasarca
Signs of right ventricular dysfunction
Third heart sound
Systolic murmur of tricuspid regurgitation
Hepatic pulse
Signs of concomitant left ventricular dysfunction
Paradoxical pulse
Signs of low cardiac output
Hypotension
Tachycardia
Cool extremities
Central nervous system abnormalities
Oliguria

Table 3. Helpful biochemical markers of right ventricular failure

Biochemical markers
Elevated natriuretic peptides (BNP or NT-proBNP)
Elevated cardiac troponin I or T
Abnormal liver biochemistry (e.g. elevated transaminases, bilirubin, prolonged prothrombin time)
Increased lactate levels in acute right ventricular failure
Abnormal renal function (blood urea nitrogen, creatinine)
D-dimer levels in suspected pulmonary embolism

BNP, brain natriuretic peptide; NT-proBNP, N-terminal pro brain natriuretic peptide.

은 기능적으로 형상화하기 어려울 수 있고 우심실의 후부하 의존도는 우심실의 고유 기능을 잘못 해석하게 할 수도 있다. 비침습적인 방법으로 심초음파 검사와 자기공명영상(magnetic resonance imaging, MRI)이 가장 많이 쓰이는 방법이다[22].

심초음파 검사

심초음파 검사는 우심실의 크기, 기능 및 부하 상태를 평가하기 위해 사용할 수 있는 첫 번째 검사이고, 침상 심초음파 검사는 심장의 구조와 기능에 대한 빠른 정보를 주며 응급실이나 중환자실에서도 사용할 수 있다. 즉각적인 치료를 요하는 급성 우심부전의 외적 원인들을 배제하고 하대정맥의 직경을 측정하고 호흡에 따른 변화를 평가하기 위해 사용될 수 있다. 경삼첨판 압력차를 구하여 폐동맥 수축기압을 계산하는 것은 침습적인 방법과 비교할 때 믿을 만한 방법이다. 우심실 확장, 구형도 및 좌심실 확장과 비교한 우심실 확장의 정도를 정확하게 평가하기 위해서는 우심실에 초점을 맞춘 심첨4방도와 늑골하부창 등 우측 심장에 대한 모든 가능한 장면을 활용해야 한다. 우심실 확장, 우심실 비후, 삼첨판역류를 평가할 수 있고, 양 심실이 보이는 단축면에서 심실중격의 모양을 보아 우심실 압력과 폐동맥 협착이 없을 경우는 폐동맥 압력의 정도를 예측할 수 있다. 만일 좌심실이 어느 정도 동그란 모양을 가지고 있다면 우심실 압력은 좌심실 압력 또는 전신 수축기 혈압의 50% 이하이고, 심실중격이 평평해서 거의 D자 모양의 좌심실 형태를 지니면 우심실 압력은 좌심실 압력 혹은 전신 압력에 근사하며, 심실중격이 좌심실 쪽으로 밀려 있으면 우심실 압력이 전신 압력 이상으로 상승했다는 것을 추측할 수 있다. 기술 발달로 3차원 심초음파기기를 이용한 우심실 용적 및 기능 평가가 훨씬 용이해졌다.

우심실의 수축기 및 확장기 기능은 우심실 유출로, 삼첨판 유입부와 정맥에서의 여러 도플러 지표에 의해 간접적으로 평가할 수 있다. M 모드와 조직도플러 영상을 이용해서 삼첨판륜에서 심근 속도와 시간을 측정하여 우심실의 확장기와 수축기의 움직임의 지표로서 사용하고 있다. 삼첨판의 유입 혈류속도와는 달리 삼첨판륜의 확장기 속도는 침습적으로 측정된 우심실 압력과 상관관계가 있다. 기하학적 구조 및 과부하와는 무관하게 도플러를 이용한 전체적인 심근 기능을 정량적으로 측정할 수 있는, 즉 심근 수행 지표(myocardial performance index) 혹은 삼첨판륜의 등용적 가속(tricus-

pid annular isovolumic acceleration) 등은 우심실 기능 평가를 위하여 유용하다. 우심실 수축 기능 이상이 있으면 등용적 수축기 시간은 길어지고, 우심실 박출 시간은 짧아진다. 우심실 확장 기능 이상으로 등용적 확장기 시간은 길어진다. 그러므로 전체적으로 우심실 기능 이상이 있으면 심근 수행 지표가 증가한다. 심근의 변형(strain)과 변형 속도(strain rate)를 이용한 조직도플러 영상은 심근 기능의 정량적 분석을 가능하게 하며, 심근벽에서 국소적인 수축 기능을 평가하여 우심실 기능에 관한 많은 정보를 준다.

초음파 기법의 발전에 따라 우심실 전체 또는 분절에 대한 질적 평가에서 양적 평가로 바뀌고 있다[23]. 미국 심초음파 학회와 유럽 심혈관영상학회의 최신 권고안은 다음 지표들 중 최소한 하나를 하여서 전체적인 우심실 기능의 양적 평가를 하도록 하였는데[24], 우심실 분획면적 변화(right ventricular fractional area change, RVFAC); 삼첨판륜 평면 수축이동(tricuspid annular plane systolic excursion, TAPSE); 조직도플러 영상을 이용한 삼첨판륜의 수축기 S' 속도, 또는 우심실 심근 수행 지표이다. TAPSE와 S' 속도에 추가적으로 우심실 전체 또는 국소적인 종축 수축을 변형 심초음파 검사로 평가할 수 있다. 우심실 박출률(right ventricular ejection fraction, RVEF)은 부하 상태에 매우 의존적이지만, 가장 많이 사용되는 우심실 기능 지표이다. 이면성 심초음파 검사로 평가한 RVEF는 권하지 않으며 경험이 많고 적절하게 장비를 갖춘 센터에서는 상당히 정확한 3차원 우심실 용적과 박출률을 측정하고 있다. 가장 흔히 사용되는 우심부전의 심초음파적 특징들을 표에 기술하였다(Table 4) [22,24,25].

우심실 기능의 대부분이 종축 수축을 통해 이루어지기 때문에 TAPSE가 우심실 기능 평가의 매력적인 후보자이다. TAPSE는 폐동맥 고혈압과 좌심부전 환자들의 여러 코호트에서 임상 결과와 연관성이 있음을 보여 주었다. 그러나 다른 연구 결과들은 TAPSE의 변화가 질병 경과의 믿을 만한 표시자가 되지 못하며 선천성 심장 질환이나 심장 수술 후 전체 우심실 기능을 나타내지 못한다는 것을 시사하였다. 수술 후에 심실중격 기능 저하와 심장막 제약의 소실로 인해 우심실의 종축 수축은 저하되고 우심실은 외벽의 횡축 수축에 더 의존하게 된다. 종축 기능 감소에도 불구하고, 특히 후부하가 작은 경우에, RVFAC와 RVEF는 유지될 수 있다[26,27].

RVEF는 평범한 심초음파 검사로는 해석하기 어렵지만, RVFAC와 TAPSE는 폐고혈압 환자의 최신 연구에서 MRI로 구한 RVEF와 좋은 상관관계를 보여 주었다[28]. 변형 영상

Table 4. Echocardiographic parameters in the assessment of right ventricular failure

Echocardiographic parameters
Pericardial fluid in diastole > 5 mm
Right ventricular wall thickness > 5 mm
Inferior vena cava diameter > 21 mm, inspiration collapse < 50% suggesting high RA pressure
Peak systolic velocity of tricuspid regurgitation > 2.8 m/s
Tricuspid annular plane systolic excursion (TAPSE) < 17 mm
Right ventricular dilation: RVEDD/LVEDD > 1.0, right ventricular basal diameter > 41 mm
Right ventricular fractional area change (RVFAC) < 35%
Ventricular interdependence: septal shift, D shaped LV
Systolic S' velocity of tricuspid annulus < 9.5 cm/s by Doppler tissue imaging
Longitudinal strain of right ventricular free wall < 20%
Right ventricular index of myocardial performance > 0.54 by Doppler tissue imaging
3D right ventricular ejection fraction < 45%

RA, right atrium; RVEDD, right ventricular end-diastolic diameter; LVEDD, left ventricular end-diastolic diameter; LV, left ventricle.

(strain imaging)은 우심실 기능 평가를 위해서 사용이 증가되고 있다. 변형은 우심실 부하와 기능 장애의 복합특징이 가능하고, 비정상 변형 패턴은 미세혈관 허혈이나 우심실 확장에 의한 심근 혼란(myocardial disarray)으로부터 발생하게 된다. 좌심실 보조기구(left ventricular assist device) 삽입 후에 우심부전을 예측하기 위한 위험도 평가는 보통 임상 지표들에 초점을 맞추어 왔지만, 최근에는 심초음파 검사를 이용한 변형을 측정해서 평가하려고 하고 있다. 우심실 변형 패턴은 임상 위험도 평가에 추가적인 도움을 주었다[29]. 앞으로는 우심부전의 성향이 있는 위험 인자나 질환이 있는 환자에서 우심실 변형의 일상적 평가가 심초음파실에서 발전해야 할 필수적인 술기가 될 것이다.

심장 MRI

심장 MRI는 우심실 기능의 비침습적 평가의 최적표준이 되었고 우심실 질량, 용적 및 박출률을 측정하는데 가장 정확한 방법이다. 3차원으로 재조합한 심실 구조 및 용적 평가가 가능하고, 우심실 기능, 판막의 폐쇄부전을 평가할 수 있고 자기공명 혈관조영술을 가능하게 한다. 그런데, 숨을 참아야 하고, 심장 리듬이 규칙적이어야 하고, 금속으로 만든 장치를 이식한 환자에게는 사용할 수 없고, 많은 비용이 드

는 단점이 있다. 한 연구에서는 MRI로 측정된 RVEF의 변화가 폐동맥 고혈압 치료를 받는 환자들의 임상 결과를 가장 잘 예측하는 변수라고 하였다[30].

심장 컴퓨터단층촬영(computed tomography, CT)

심장 CT는 금속으로 만든 장치를 이식한 환자에게 사용 가능하나, 심장 박동수가 낮아야 한다는 단점이 있다. 그렇지만 비침습적 검사로 쉽고 신속하게 촬영할 수 있으며, 3차원 영상화하여 용적 측정 및 기능 평가가 가능하다.

침습적 혈역학적 평가

침습적 혈역학적 평가는 설명되지 않는 경우나 치료에 저항하는 우심부전의 경우 권고된다. 좌우 심방압, 심장박출량, 폐혈관저항에 대한 정확한 정보를 제공한다. 일반적으로 침습적 모니터링은 가능한 짧은 기간 동안 사용해야 하는데, 우심 도관삽입에 의해 얻은 혈역학적 지표들은 우심 기능 평가에 도움이 된다. 상승된 우심방압과 낮은 심장박출지수는 폐동맥 고혈압 코호트에서 더 나쁜 생존과 연관이 있었다[31]. 폐혈관저항의 증가(> 3 우드 단위)는 좌측 심장 질환과 폐동맥 고혈압에서 불량한 예후와 상관이 있다. 일회박출량을 폐맥압으로 나누어서(stroke volume/pulmonary pulse pressure) 구한 폐혈관 순응도(compliance)가 좌심부전과 폐동맥 고혈압의 예후 인자로 알려져 있다[32,33]. 그러나, 폐혈관 저항과 순응도는 모두 후부하의 측정이고 우심실 기능을 직접 반영하지는 않는다.

우심실-폐동맥 결합(coupling)의 측정

심실 기능과 후부하의 효과를 평가하는 최적표준은 심실 압력과 용적의 관계를 통해서 이루어진다. 이러한 분석은 좌심실에서 많이 이루어졌지만 같은 원칙이 우심실에도 해당된다[34]. 다양한 전부하 또는 후부하에 의해 일련의 압력-용적 고리(pressure-volume loop)가 생성되고, 각 고리의 용적에 대한 압력의 최대 비율이 결정된다. 정상 우심실 압력-용적 고리는, 혈관계의 낮은 저항을 나타내서, 박출 기간 내내 압력이 감소하는 삼각형 모양이다(Fig. 2A). 따라서 압력과 용적의 최대 비율은 수축기말 근처에서 나타나지 않고 압력-용적 평가를 어렵게 한다. 그러나 경도의 폐고혈압에서는 우심

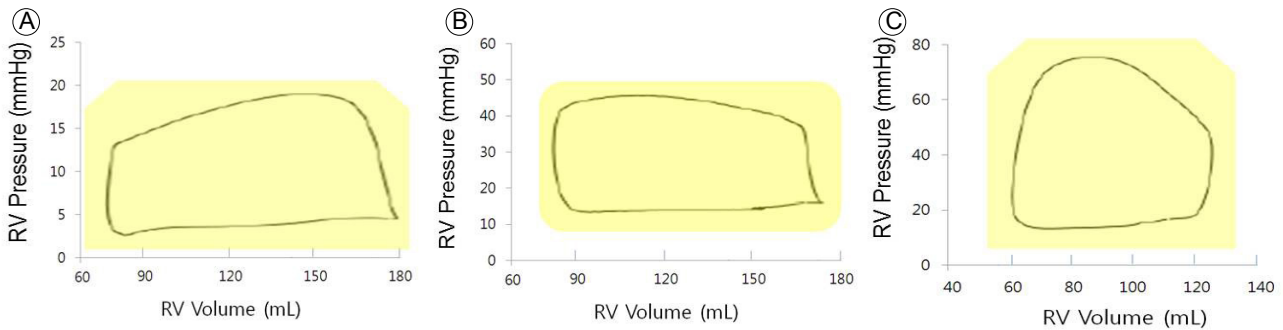


Figure 2. Examples of human right ventricular (RV) pressure-volume loops (A) under normal loading conditions, (B) in mild pulmonary hypertension, (C) in more severe pulmonary hypertension. For (B) and (C), pressure rises throughout ejection and peaks near end-systole.

실의 압력-용적 고리의 모양이 좌심실처럼 보다 직각형 모양으로 변하거나(Fig. 2B), 더 심한 폐고혈압에서는 사다리꼴 모양으로(Fig. 2C) 바뀌어서 박출 기간 내내 지속적으로 압력이 상승하게 된다[35]. 나중의 두 경우에는 압력과 용적의 최대 비율은 좌심실처럼 수축기말 근처에서 나타나서, 수축기말 압력-용적 관계(end-systolic pressure-volume relationship)는 각각의 압력-용적 고리의 수축기말 압력(end-systolic pressure)점을 연결하여 결정되는데, 그 기울기는 비교적 부하에 독립적인 수축력 측정법인 수축기말 탄성도(endsystolic elastance)이다. 그에 비해 TAPSE, RVFAC 및 RVEF는 모두 부하에 의존적이고 우심실 고유의 수축력을 직접적으로 측정하지 않는다. 그러나 이러한 침습적 측정법은 특수 장비와 상당한 전문 기술이 필요해서 일상 진단용으로는 실용적이지 않다.

결 론

우심부전은 우심실 충만 장애와 박출량 감소로 인해 정맥계의 울혈이 생기는 임상증후군이다. 따라서 체액 저류에 의한 말초 부종, 복수 및 전신 부종이 나타날 수 있고 감소된 수축기 예비력 또는 적은 심장박출량으로 인해 운동 불내성과 피로를 유발할 수 있으며, 우심방 또는 우심실의 확장으로 인해 부정맥을 유발할 수 있다. 우심부전의 진단에는 병력 청취와 신체 검사가 중요하고 정량적 평가를 위해 비침습적 방법인 심초음파 검사와 심장 MRI 검사를 많이 사용하고 있으며, 이를 이용하여 우심실 구조, 용적, 질량 및 수축 기능을 평가한다. 또한 원인 질환, 악화 요인, 우심부전의 심한 정도 및 심장 기능을 평가하는 것도 우심부전의 진단에 중요하다.

중심 단어: 우심실; 심부전; 진단

REFERENCES

1. Mehra MR, Park MH, Landzberg MJ, Lala A, Waxman AB. Right heart failure: toward a common language. *Pulm Circ* 2013;3:963-967.
2. Ryan JJ, Tedford RJ. Diagnosing and treating the failing right heart. *Curr Opin Cardiol* 2015;30:292-300.
3. Damiano RJ Jr, La Follette P Jr, Cox JL, Lowe JE, Santamore WP. Significant left ventricular contribution to right ventricular systolic function. *Am J Physiol* 1991;261(5 Pt 2):H1514-H1524.
4. Markel TA, Wairiuko GM, Lahm T, et al. The right heart and its distinct mechanisms of development, function, and failure. *J Surg Res* 2008;146:304-313.
5. Buckberg GD; RESTORE Group. The ventricular septum: the lion of right ventricular function, and its impact on right ventricular restoration. *Eur J Cardiothorac Surg* 2006;29 Suppl 1:S272-S278.
6. Tedford RJ, Hassoun PM, Mathai SC, et al. Pulmonary capillary wedge pressure augments right ventricular pulsatile loading. *Circulation* 2012;125:289-297.
7. Hopkins WE, Waggoner AD. Severe pulmonary hypertension without right ventricular failure: the unique hearts of patients with Eisenmenger syndrome. *Am J Cardiol* 2002;89:34-38.
8. Davlouros PA, Niwa K, Webb G, Gatzoulis MA. The right ventricle in congenital heart disease. *Heart* 2006;92 Suppl 1:i27-i38.
9. Chin KM, Kim NH, Rubin LJ. The right ventricle in pulmonary hypertension. *Coron Artery Dis* 2005;16:13-18.
10. Marino TA, Kent RL, Uboh CE, Fernandez E, Thompson EW, Cooper G 4th. Structural analysis of pressure versus volume overload hypertrophy of cat right ventricle. *Am J Physiol* 1985;249(2 Pt 2):H371-H379.
11. Kasimir MT, Seebacher G, Jaksch P, et al. Reverse cardiac remodelling in patients with primary pulmonary hyper-

- tension after isolated lung transplantation. *Eur J Cardiothorac Surg* 2004;26:776-781.
12. Voelkel NF, Quaife RA, Leinwand LA, et al. Right ventricular function and failure: report of a National Heart, Lung, and Blood Institute working group on cellular and molecular mechanisms of right heart failure. *Circulation* 2006;114:1883-1891.
 13. Jung JW. Right-sided heart failure in congenital heart diseases. *Korean J Pediatr* 2007;50:1055-1060.
 14. Maisel A, Mueller C, Adams K Jr, et al. State of the art: using natriuretic peptide levels in clinical practice. *Eur J Heart Fail* 2008;10:824-839.
 15. Januzzi JL Jr, Filippatos G, Nieminen M, Gheorghiade M. Troponin elevation in patients with heart failure: on behalf of the third Universal Definition of Myocardial Infarction Global Task Force: Heart Failure Section. *Eur Heart J* 2012;33:2265-2271.
 16. Lankeit M, Jiménez D, Kostrubiec M, et al. Predictive value of the high-sensitivity troponin T assay and the simplified pulmonary embolism severity index in hemodynamically stable patients with acute pulmonary embolism: a prospective validation study. *Circulation* 2011;124:2716-2724.
 17. Lankeit M, Friesen D, Aschoff J, et al. Highly sensitive troponin T assay in normotensive patients with acute pulmonary embolism. *Eur Heart J* 2010;31:1836-1844.
 18. Puls M, Dellas C, Lankeit M, et al. Heart-type fatty acid-binding protein permits early risk stratification of pulmonary embolism. *Eur Heart J* 2007;28:224-229.
 19. Naito A, Tanabe N, Jujo T, et al. Pentraxin3 in chronic thromboembolic pulmonary hypertension: a new biomarker for screening from remitted pulmonary thromboembolism. *PLoS One* 2014;9:e113086.
 20. Breidthardt T, Vanpoucke G, Potocki M, et al. The novel marker LTBP2 predicts all-cause and pulmonary death in patients with acute dyspnoea. *Clin Sci (Lond)* 2012;123:557-566.
 21. Lankeit M, Kempf T, Dellas C, et al. Growth differentiation factor-15 for prognostic assessment of patients with acute pulmonary embolism. *Am J Respir Crit Care Med* 2008;177:1018-1025.
 22. Harjola VP, Mebazaa A, Čelutkienė J, et al. Contemporary management of acute right ventricular failure: a statement from the Heart Failure Association and the Working Group on Pulmonary Circulation and Right Ventricular Function of the European Society of Cardiology. *Eur J Heart Fail* 2016;18:226-241.
 23. Jurcut R, Giusca S, La Gerche A, Vasile S, Ghingina C, Voigt JU. The echocardiographic assessment of the right ventricle: what to do in 2010? *Eur J Echocardiogr* 2010;11:81-96.
 24. Lang RM, Badano LP, Mor-Avi V, et al. Recommendations for cardiac chamber quantification by echocardiography in adults: an update from the American Society of Echocardiography and the European Association of Cardiovascular Imaging. *J Am Soc Echocardiogr* 2015;28:1-39.
 25. Rudski LG, Lai WW, Afilalo J, et al. Guidelines for the echocardiographic assessment of the right heart in adults: a report from the American Society of Echocardiography endorsed by the European Association of Echocardiography, a registered branch of the European Society of Cardiology, and the Canadian Society of Echocardiography. *J Am Soc Echocardiogr* 2010;23:685-713.
 26. Raina A, Vaidya A, Gertz ZM, et al. Marked changes in right ventricular contractile pattern after cardiothoracic surgery: implications for post-surgical assessment of right ventricular function. *J Heart Lung Transplant* 2013;32:777-783.
 27. Tamborini G, Muratori M, Brusoni D, et al. Is right ventricular systolic function reduced after cardiac surgery? A two- and three-dimensional echocardiographic study. *Eur J Echocardiogr* 2009;10:630-634.
 28. Shiran H, Zamanian RT, McConnell MV, et al. Relationship between echocardiographic and magnetic resonance derived measures of right ventricular size and function in patients with pulmonary hypertension. *J Am Soc Echocardiogr* 2014;27:405-412.
 29. Grant AD, Smedira NG, Starling RC, Marwick TH. Independent and incremental role of quantitative right ventricular evaluation for the prediction of right ventricular failure after left ventricular assist device implantation. *J Am Coll Cardiol* 2012;60:521-528.
 30. van de Veerdonk MC, Kind T, Marcus JT, et al. Progressive right ventricular dysfunction in patients with pulmonary arterial hypertension responding to therapy. *J Am Coll Cardiol* 2011;58:2511-2519.
 31. Benza RL, Miller DP, Gomberg-Maitland M, et al. Predicting survival in pulmonary arterial hypertension: insights from the registry to evaluate early and long-term pulmonary arterial hypertension disease management (REVEAL). *Circulation* 2010;122:164-172.
 32. Mahapatra S, Nishimura RA, Sorajja P, Cha S, McGoon MD. Relationship of pulmonary arterial capacitance and mortality in idiopathic pulmonary arterial hypertension. *J Am Coll Cardiol* 2006;47:799-803.
 33. Dupont M, Mullens W, Skouri HN, et al. Prognostic role of pulmonary arterial capacitance in advanced heart failure. *Circ Heart Fail* 2012;5:778-785.
 34. Bishop A, White P, Oldershaw P, et al. Clinical application of the conductance catheter technique in the adult human right ventricle. *Int J Cardiol* 1997;8:211-221.
 35. Tedford RJ, Mudd JO, Girgis RE, et al. Right ventricular dysfunction in systemic sclerosis associated pulmonary arterial hypertension. *Circ Heart Fail* 2013;6:953-963.