대한내과학회지: 제 93 권 제 5 호 2018 https://doi.org/10.3904/kjm.2018.93.5.473

뇌 스파르가눔증으로 인한 호산구성 위염 환자에서의 프라지콴텔 치료

강원대학교 의학전문대학원 [1]내과학교실, [2]해부병리학교실

이상훈[1] · 남승주[1] · 이성준[1] · 강창돈[1] · 최대희[1] · 최장원[1] · 이승구[2]

Praziquantel Treatment of Eosinophilic Gastritis Suspected to Be Due to Cerebral Sparganosis

Sang-Hoon Lee[1], Seung-Joo Nam[1], Sung Joon Lee[1], Chang Don Kang[1], Dae Hee Choi[1], Jang Won Choi[1], and SeungKoo Lee[2]

Departments of [1]Internal Medicine, [2]Anatomic Pathology, Kangwon National University School of Medicine, Chuncheon, Korea

Eosinophilic gastritis is characterized by eosinophilic infiltration of the gastrointestinal tract, which is associated with abdominal pain, diarrhea, nausea, and vomiting. The possible etiologies of secondary eosinophilic gastritis, including drug reactions, parasitic infestation, and malignancy, must be evaluated. Herein we report the case of a 65-year-old North Korean defector who presented with nausea and vomiting for 1 year. Secondary (reactive) eosinophilic gastritis caused by cerebral sparganosis was suspected after a workup that included brain magnetic resonance imaging, cerebrospinal fluid tapping, and gastric mucosal biopsy. The patient showed dramatic clinical improvement with high-dose praziquantel treatment. Even though secondary (reactive) eosinophilic gastritis caused by parasites is very rare, this case shows the importance of considering parasitic infection in eosinophilic gastritis. (Korean J Med 2018;93:473-476)

Keywords: Eosinophilic gastritis; Parasite; Sparganosis; Praziquantel

서 론

호산구성 위염(eosinophilic gastritis)은 위장관에 호산구가 침윤하여 염증을 일으키는 질환으로 오심, 구토, 복통, 설사, 폐쇄 등의 증상을 보인다. 호산구성 위염은 특별한 원인 없이 위장에 호산구의 침윤이 발생하기도 하나, 이차적으로 호산구의 침윤이 발생할 수도 있으며 기생충 감염, 약물 반응, 알레르기, 악성종양, 자가면역 질환 등에 의하여 발생할 수 있다[1]. 저자들은 호산구성 위염으로 내원한 환자에게서 병력과 검사를 바탕으로 뇌 스파르가눔증(cerebral sparganosis)이 의심되어 고용량 프라지콴텔(praziquantel)을 투여한 후 위장관 증상의 소실과 호산구성 위염의 내시경적, 조직학적 호전을 경험하여 문헌고찰과 함께 보고하고자 한다.

Received: 2016. 4. 4
Revised: 2016. 12. 17
Accepted: 2017. 9. 1

Correspondence to Seung-Joo Nam, M.D., Ph.D.
Department of Internal Medicine, Kangwon National University School of Medicine, 156 Baengnyeong-ro, Chuncheon 24289, Korea
Tel: +82-33-258-2405, Fax: +82-33-258-2455, E-mail: pinetrees@daum.net

Copyright © 2018 The Korean Association of Internal Medicine
This is an Open Access article distributed under the terms of the Creative Commons Attribution Non-Commercial License (http://creativecommons.org/licenses/by-nc/3.0/) which permits unrestricted noncommercial use, distribution, and reproduction in any medium, provided the original work is properly cited.

증 례

65세 남자가 일년 전부터 간헐적으로 구역이 발생하였고 3개월 전부터는 물만 마셔도 토하고 어지러움증과 우측으로 몸이 쏠리는 증상이 동반되어 내원하였다. 탈북자였고 북한에 있을 때 개구리와 뱀을 생식한 이력이 있었다. 또한 2년 전부터 변이형협심증으로 복약 중이었다. 입원 당시 의식은 명료하였으며 급성 병색을 띠고 있었고 생체활력 징후는 혈압 120/80 mmHg, 맥박수 70회/분, 호흡수 20회/분, 체온 36.7℃였다. 신체 검진에서 복부에 압통이나 반발통은 없었으며 장음은 약간 항진되었고 다른 특이 소견은 없었다. 말초혈액 검사에서 백혈구 5,900/mm^3 (분엽핵호중구 46.0%, 림프구 36.0%, 단핵구 6.0%, 호산구 11.0%, 호염기구 1.0%), 혈색소 16.3 g/dL, 헤마토크리트 49.0%, 혈소판 225,000/mm^{3}로 경한 말초혈액 호산구증가증(mild peripheral blood eosinophilia)을 보이고 있었다. C-반응성 단백이 0.069 mg/dL였고, 혈청 생화학 검사에서 총 단백 6.9 g/dL, 알부민 4.6 g/dL, 혈중요소질소 21.2 mg/dL, 크레아티닌 0.9 mg/dL, 아스파르테이트아미노전달효소 31 IU/L, 알라닌아미노전달효소 39 IU/L, 총 빌리루빈 0.7 mg/dL였다. 전해질 검사에서 나트륨 143 mEq/L, 칼륨 4.5 mEq/L, 염소 106 mEq/L였다. 상부 위장관 내시경에서는 위체부의 대만과 전벽의 점막에 다발성 홍반이 관찰되었으며(Fig. 1A) 체상부 대만과 체중부 전벽에서 시행한 조직 검사에서 다수의 호산구 침윤(60-90 호산구/고배율시야)이 관찰되었고(Fig. 2A) 그 외 다른 부위(식도, 십이지장, 대장, 말단회장)에서는 특별한 내시경 소견이 관찰되지 않았다. 복부 전산화단층촬영에서도 특이 소견이 관찰되지 않았다. 혈청 검사를 통한 각종 기생충 검사를 시행하였고 간흡충, 폐흡충, 낭미충, 개회충, 에키노코쿠스, 간질에 대한 면역글로불린 G 항체는 모두 음성이었으나 혈청 항-스파르가눔 면역글로불린 G 항체가 양성으로 나왔으며 과거 개구리와 뱀을 생식한 이력이 있어 스파르가눔증을 의심할 수 있었다. 환자는 균형장애를 호소하고 있었기에 뇌 자기공명영상도 함께 시행하였으며 우상 전두엽에서 조영 증강이 없는 단성 낭종이 관찰되었다(Fig. 3). 뇌 스파르가눔증(cerebral sparganosis)을 배제하기 위하여 뇌척수 검사를 시행하고 뇌척수액에서 기생충 특이 항체에 대한 효소면역측정법(enzyme-linked immunosorbent assay, ELISA)을 시행하였으며 항-스파르가눔

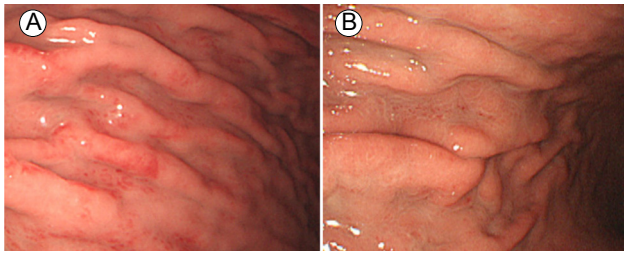

Figure 1. Esophagogastroduodenoscopy (EGD) findings. (A) Initial endoscopy shows erythematous mucosa with edema on the greater curvature of the high body of the stomach. (B) Follow-up endoscopy after 1 month shows nearly normal-looking mucosa without edema or hyperemia in the same location of the stomach.

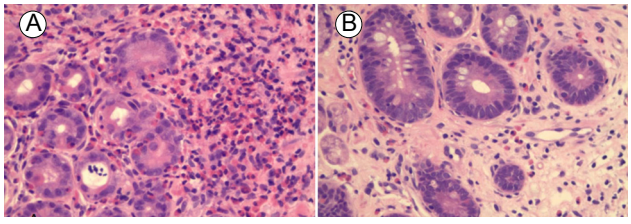

Figure 2. Histopathology of gastric biopsy specimens. (A) In the initial biopsy specimen, dense infiltration of eosinophils (60-90 eosionophils per high-power field [HPF]) was noted in the lamina propria (H&E stain, 100×). (B) The follow-up biopsy specimen shows significantly decreased eosinophilic infiltration (5-10 eosinophils per HPF) in the lamina propria (H&E stain, 100×).

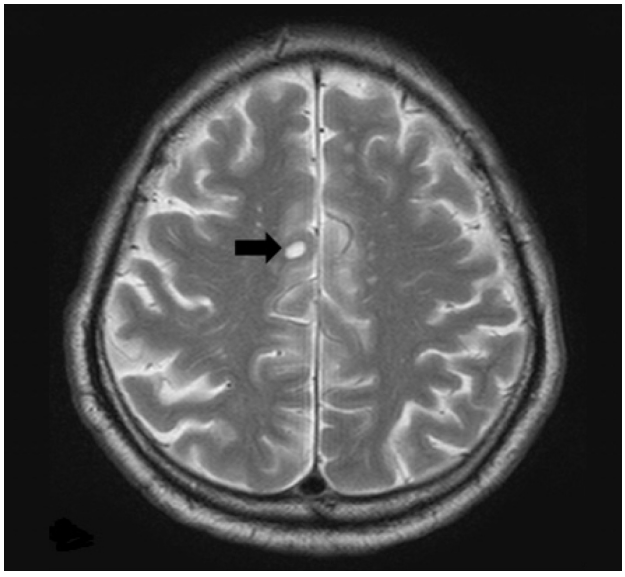

Figure 3. Brain magnetic resonance imaging (MRI). Arrow indicate a round cystic lesion without abnormal contrast enhancement in the right superior frontal lobe.

면역글로불린 G 항체가 양성으로 나왔다. 이상의 소견으로 최종적으로 뇌 스파르가눔 감염과 관련된 호산구성 위염을 의심할 수 있었으며 뇌 스파르가눔에 대한 진단 및 치료를 위하여 전두엽 낭성 병변에 대한 수술적 제거를 상의해 보았으나 외과적 적출술이 어려울 것으로 판단되어, 치료를 위하여 프라지콴텔 3,600 mg/일 용량으로 이틀간 투여하였다. 이후 오심, 구토 등의 소화기 증상과 우측으로 몸이 쏠리는 증상도 호전되었다. 한 달 후 추적 상부 위장관 내시경을 시행한 결과 위체부에 관찰되었던 다발성 홍반은 모두 호전이 되었으며(Fig. 1B), 조직 검사에서도 호산구 침윤이 이전보다 80-90% 정도로 크게 감소되었다(< 5-10 호산구/고배율시야, Fig. 2B).

고 찰

호산구성 위염은 진단시 기생충/진균 감염, 알레르기, 자가면역 질환, 약물 등 호산구의 위장 침윤을 일으킬 수 있는 원인들을 우선 확인하여야 한다[2]. 현재까지는 고래회충이나 분선충같이 위장에 직접 기생충이 감염되어 호산구성 위염이 발생한 사례는 보고가 되어 왔으나[3,4], 본 증례와 같이 다른 부위에서의 기생충 감염이 호산구성 위장염을 일으킨 예는 극히 드물었다[5]. 또한 원발 부위가 명확하지 않은 스파르가눔증에 의한 심낭삼출이나 호산구성 흉막염은 보고된 바가 있었으나[6,7] 스파르가눔증에 의한 호산구성 위염은 아직 보고된 바가 없다. 스파르가눔증은 스파르가눔에 감염된 뱀이나 개구리를 생식할 때 감염되며, 유충이 인체 내에 침범하여 신체의 각 부위에 기생하면서 증상을 일으킨다. 진단은 감염원에 대한 과거의 노출력으로 의심을 하게 되고 외과적으로 기생충을 적출하여 확진을 하게 된다. 기생충 특이 항체를 측정하는 ELISA은 민감도(85.7%)와 특이도(95.7%)가 높아 스파르가눔증의 진단 및 역학 조사, 추적 검사 등으로 사용될 수 있다[7]. 또한 ELISA 검사가 양성이지만 충체가 발견되지 않은 경우, 휴지기 상태로 해석하기도 한다[8]. 따라서 충체를 직접 적출하기 어려운 부위의 경우 ELISA가 진단에 중요한 검사로 활용되고 있다[7,9]. 본 증례에서도 외과적 적출술의 어려움으로 충체를 직접 적출하지는 못하였으나 환자의 병력과 혈청 및 뇌척수액에서 시행한 ELISA를 통해서 스파르가눔 감염을 의심하게 되었다. 스파르가눔증의 표준 치료는 외과적 적출술이지만, 다수 감염이거나 적출술이 어려운 경우 고용량 프라지콴텔 투여가 효과적이라는 보고가 있으며[7,10], 본 증례에서도 뇌 스파르가눔증에 대하여 고용량 프라지콴텔 치료 후 구역, 구토 증상과 호산구성 위염의 내시경 및 조직학적 소견이 모두 호전되었다.

이번 증례의 제한점으로는 뇌 스파르가눔증의 확진이 적출술이 아닌 ELISA에 의해서라는 점과 호산구성 위염이 뇌 스파르가눔증 외에 다른 기생충 감염에 의한 것일 가능성을 완전히 배제할 수 없다는 점을 들 수 있겠으나 대변 및 혈청 검사를 통한 각종 기생충 검사에서 간흡충, 폐흡충, 낭미충, 스파르가눔, 개회충, 에키노코쿠스, 간질에 대한 항체 중에 유일하게 스파르가눔에 대한 항체만 양성으로 나왔고 프라지콴텔 치료로 호전을 보여 뇌 스파르가눔증과 관련된 호산구성 위염을 가장 의심할 수 있는 증례였다.

이번 증례는 호산구성 위염의 진단 및 치료에 있어서 기생충 감염의 가능성을 고려하는 것이 중요함을 보여주는 드문 증례이며, 또한 원발 부위가 명확하지 않거나 수술적 적출이 어려운 스파로가눔증의 경우 프라지콴텔 치료가 하나의 대안이 될 수 있음을 보여주는 증례이다.

요 약

저자들은 최근 구역과 구토로 내원한 65세 남자에서 위내시경을 통하여 위체부에 다발성 홍반을 발견하였고, 조직 검사 결과 다수의 호산구 침윤을 확인하였다. 또한 생식을 한 과거력을 바탕으로 혈청과 뇌척수액 검사를 통한 기생충 검사 그리고 뇌 자기공명영상을 시행하여 뇌 스파르가눔증을 의심하였다. 뇌 스파르가눔에 대한 수술적 치료는 시행하지 못하였으나 프라지콴텔을 투여하여 소화기 증상 및 신경학적 증상이 호전되었다. 호산구성 위염의 치료를 위해서는 기생충 감염, 약물, 알레르기 질환 등 이차성 호산구성 위염의 원인을 배제하는 것이 중요하며, 특히 뱀과 개구리를 생식하는 우리나라에서는 병력 청취 및 검사를 통하여 기생충 감염증을 고려하는 것이 필요할 것으로 사료된다.

중심 단어: 호산구 위염; 기생충; 스파르가눔증; 프라지콴텔

REFERENCES

1. Valent P, Klion AD, Horny HP, et al. Contemporary consensus proposal on criteria and classification of eosinophilic

disorders and related syndromes. J Allergy Clin Immunol 2012;130:607-612.
2. Nayak VH, Engin NY, Burns JJ, Ameta P. Hypereosinophilic syndrome with eosinophilic gastritis. Glob Pediatr Health 2017;4:2333794X17705239.
3. Muraoka A, Suehiro I, Fujii M, et al. Acute gastric anisakiasis: 28 cases during the last 10 years. Dig Dis Sci 1996;41: 2362-2365.
4. Rivasi F, Pampiglione S, Boldorini R, Cardinale L. Histopathology of gastric and duodenal strongyloides stercoralis locations in fifteen immunocompromised subjects. Arch Pathol Lab Med 2006;130:1792-1798.
5. Oncu K, Yazgan Y, Kaplan M, et al. An extremely uncommon case of parasitic infection presenting as eosinophilic ascites in a young patient. Case Rep Gastroenterol 2011;5:139-143.
6. Lee JH, Kim GH, Kim SM, et al. A case of sparganosis that presented as a recurrent pericardial effusion. Korean Circ J 2011;41:38-42.
7. Choi MH, Kim HT, Kwak TY, et al. Praziquantel treatment of an eosinophilic pleuritis patient suspected to be due to sparganum infection. Infect Chemother 2012;44:522-525.
8. Park HY, Lee SU, Kim SH, et al. Epidemiological significance of sero-positive inhabitants against sparganum in Kangwon-do, Korea. Yonsei Med J 2001;42:371-374.
9. Lee SH, Kim MN, Back BY, Choi JY, Kim TH, Hwang YS. Analysis of parasite-specific-antibody positive patients for clonorchis sinensis, paragonimus westermani, cysticercus and sparganum using ELISA. Korean J Lab Med 2003;23: 126-131.
10. Gonzenbach RR, Kong Y, Beck B, Buck A, Weller M, Semmler A. High-dose praziquantel therapy for cerebral sparganosis. J Neurol 2013;260:1423-1425.