대한내과학회지 : 제 74 권 제 4 호 2008

# 급성췌장염의 합병증으로 발생한 급성신부전의 복막투석 치료경험 1예

대구 파티마병원 내과

서혜진 · 최희정 · 장예수 · 윤영득 · 김현수 · 이덕현 · 김성호

# Acute pancreatitis complicated by acute renal failure successfully treated with peritoneal dialysis

Hye-Jin Seo, M.D., Hee-Jeong Choi, M.D., Ye-Soo Jang, M.D., Young-Deuk Youn, M.D., Hyun-Soo Kim, M.D., Duk-Hyun Lee, M.D. and Sung-Ho Kim, M.D.

*Department of Internal Medicine, Fatima Hospital, Daegu, Korea*

The mortality of acute pancreatitis complicated by acute renal failure (ARF) remains high. Among several therapeutic modalities, peritoneal dialysis (PD) has advantages due to its ability to remove toxic materials in the peritoneal exudate as well as urotoxic substances in the blood. We report successful treatment with PD in a patient with acute pancreatitis and ARF. A 41-year-old heavy drinker was admitted due to acute pancreatitis complicated by ARF. A therapeutic plan of PD was designed. A Tenckhoff PD catheter was used, considering its lower potential for infection compared to conventional catheters. The frequency of PD was set at 8 times per day, considering the catabolic state in pancreatitis. The clinical symptoms and biochemical parameters showed remarkable improvement during the follow up period. In conclusion, PD is one of the effective treatment modalities for treating ARF in patients with pancreatitis. (Korean J Med 74:430-434, 2008)

**Key Words :** Acute pancreatitis; Acute renal failure; Peritoneal dialysis

## 서 론

급성췌장염의 합병증으로 급성신부전이 발생할 수 있고, 또한 급성신부전이 동반된 급성췌장염은 사망률이 더 높은 것으로 알려져 있다[1]. 신부전이 동반되지 않은 급성췌장염에서도 손상된 췌장에서 방출되는 췌장 효소나 독성 염증물질을 제거하기 위한 목적으로 복막투석이 치료 방법의 하나로 선택되어 왔다[2]. 급성신부전이 동반된 췌장염에서는 신부전 치료뿐만 아니라 복강 세척 및 배액이 가능한 등의 장점이 많아서 과거 여러 차례 복막투석을 이용한 치료 사례가 보고되었으나[3, 4] 감염의 위험성에 대한 우려와 최근 혈액투석 및 지속적 신대체요법의 발달 등으로 복막투석은 거의 사용되지 않고 있다. 그러나 복막투석은 생체 징후가 불량하여 혈액투석이나 지속적 신대체요법을 하기 어려운 환자나, 괴사성 췌장염으로 인한 복수의 배액 등의 장점이 있어서 여전히 유용한 치료 방법 중 하나로 생각된다. 본 증례는 급성 괴사성 췌장염에 병발한 급성신부전 환자에게 급성 복막투석 도관 대신 띠(cuff)가 달린 Tenckhoff 도관을 삽입하고 복막투석을 시행하여 급성신부전과 췌장염을 성공적으로 치료하였기에 보고하는 바이다.

• Received : 2006. 10. 9
• Accepted : 2007. 2. 23
• Correspondence to : Sung-Ho Kim, M.D., Department of Internal Medicine, Daegu-Fatima Hospital, 576-31 Sinam-dong, Dong-gu, Daegu 701-600, Korea E-mail : shkim@fatima.or.kr

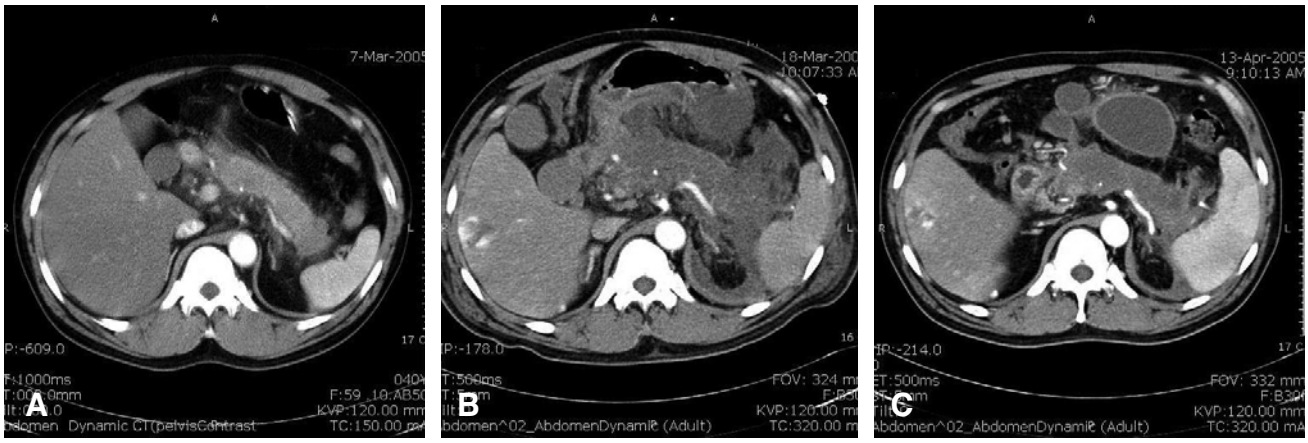


**Figure 1.** Peripancreatic inflammation and minimal fluid collection were seen. Partially poor enhancement, presumed to be necrosis, was observed in the head and tail portions (A). Ten days after admission, severe necrosis of the pancreas (> 50% of whole pancreatic area), peripancreatic fluid collection, and pleural effusion were seen (B). Two weeks after peritoneal dialysis (37th day after admission), marked improvement of pancreatic necrosis and resolution of ascites and pleural effusions were seen (C).

## 증　　례

**환　자 :** 이○○, 남자, 41세

**주　소 :** 하루 동안의 명치 부위 통증

**현병력 :** 통증은 상체를 앞으로 기울일 때는 호전되었고, 눕거나 음식 섭취 시 악화되는 양상을 보였다. 반복되는 급성췌장염을 주소로 3년 간 4차례 입원한 병력이 있었으며, 음주는 평균 주 4회 정도, 매번 소주 2병 정도를 마셔왔으며 내원 일주일 전부터 매일 소주 2~3병을 마셨다고 하였다.

**과거력, 가족력 :** 20 갑-년의 흡연력이 있었고, 가족력에서는 특이 사항이 없었다.

**진찰 소견 :** 내원 당시 급성 병색이었고, 활력 징후는 혈압은 160/100 mmHg, 체온 36.5℃, 맥박수 80회/분, 호흡수 20회/분이었다. 의식은 명료하였고, 결막은 창백하지 않았으며, 공막의 황달 소견은 보이지 않았다. 흉부 진찰에서 정상적인 호흡음 및 심음이 청진되었다.

복부 진찰에서 복부는 편평하였고, 경직은 없었으며, 명치 부위의 심한 압통은 있었으나 반동압통은 없었고, 간과 비장의 비대 소견은 없었다.

**검사 소견 :** 내원 당시 시행한 혈액검사에서 백혈구 11,520/$mm^3$ (호중구 73%, 임파구 20.3%) 혈색소 17.2 g/dL, 적혈구 용적률 51%, 혈소판 180,000/$mm^3$였다. 혈청 생화학 검사에서 아스파르트 아미노전이효소(AST) 143 IU/L, 알라닌 아미노전이효소(ALT) 127 IU/L, 알칼리 인산분해효소(ALP) 185 IU/L, 혈액 요소 질소 11.9 mg/dL, 혈청 크레아티닌 0.82 mg/dL, 젖산염 탈수소효소(LDH) 3,592 IU/L였으며, 혈당은 154 mg/dL, 혈청 아밀라아제 105 IU/L, 지질분해효소 329 IU/L, 나트륨 140.1 mEq/L, 칼륨 3.95 mEq/L, 칼슘 10.4 mg/dL였다, 동맥혈가스분석 결과 pH 7.399, 이산화탄소분압 33.8 mmHg, 산소분압 99.6 mmHg, 중탄산염 21.4 mEq/L, 산소 포화도 98.3%였다.

**방사선 소견 :** 입원 2일째 복통이 더욱 악화되어 복부 전산화단층촬영을 실시한 결과 췌장 종창과 췌장 주위에 염증 소견을 보였고, 췌장 꼬리 부위에 괴사성 변화가 관찰되었으나 담낭이나 췌관 확장 등 담석을 의심할만한 석회화는 관찰되지 않았으며, 체액의 저류는 보이지 않았다. 전산화단층촬영 중증도 지수(CTIS; computerized tomogram index of severity)는 C 등급이었다(그림 1A).

**치료 및 경과 :** 입원 3일째 복통이 악화되면서 의식 저하와 함께 활력 징후가 혈압 100/60 mmHg, 심박수 120회/분, 체온 38.4℃였으며, 당시 동맥혈가스분석 결과 pH 7.279, 이산화탄소분압 30.3 mmHg, 산소분압 82.1 mmHg, 중탄산염 13.4 mEq/L, 산소포화도 94.4%로 악화되어 기관 내 삽관 후 기계 환기를 시작하였다. 복부 팽창 소견이 있어서 복수 천자를 실시한 결과 복수는 육안적으로 흑갈색이었고, 백혈구 30,700/$mm^3$ (호중구 80%, 임파구 20%), 젖산염 탈수소효소 7,210 IU/L, 알부민 2.3 g/dL, 포도당 241 mg/dL, 아밀라아제 1,921 IU/L였으며, 혈청 생화학 검사상 백혈구 11,350/$mm^3$, 혈액요소질소 49.4 mg/dL, 크레아티닌 5.65 mg/dL, 아밀라아제 1,234 IU/L, 지질분해효소 5,435 IU/L였다. 소변량은 시간당 30 mL 미만으로 감소하였고, 중심 정맥압은 10-12 $cmH_2O$였다. 핍뇨성 급성신부전의 치료를 위해 투석을 고려하던

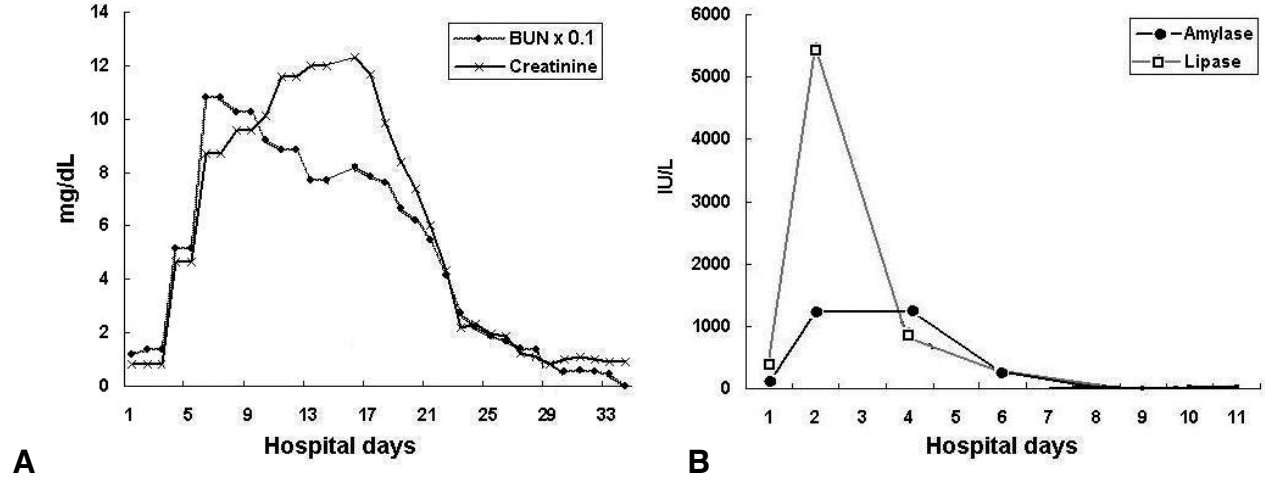


**Figure 2.** Serial changes of blood urea nitrogen and serum creatinine levels (A) and amylase and lipase levels during hospital days (B).

**Table 1. Laboratory data**

| hospital day | 1 | 3 | 6 | 20 | 45 |
|---|---|---|---|---|---|
| WBC (/mm$^3$) | 11,520 | 11,350 | 8,230 | 6,000 | 4,290 |
| Hb (g/dL) | 17.2 | 15 | 10.9 | 9 | 8.9 |
| Hct (%) | 51.5 | 49.8 | 32.2 | 28.4 | 29.7 |
| BUN (mg/dL) | 11.9 | 49.4 | 102.7 | 22.3 | 4.5 |
| S-Cr (mg/dL) | 0.82 | 5.65 | 9.58 | 2.31 | 0.93 |
| Amylase (IU/dL) | 105 | 1,234 | 38 | 31 | 41 |
| Lipase (IU/dL) | 329 | 5,435 | 34 | 20 | 6 |
| AST (IU/L) | 143 | 360 | 67 | 33 | 42 |
| Na (mEq/L) | 140.1 | 126.9 | 132.5 | 149.7 | 135.9 |
| K (mEq/L) | 3.95 | 6.92 | 3.53 | 3.35 | 4.47 |
| pH | 7.399 | 7.279 | 7.415 | 7.441 | |
| LDH (IU/L) | | 3,592 | 1,536 | | |

WBC, white blood cell; Hb, hemoglobin; Hct, hematocrit; BUN, blood urea nitrogen; AST, aspartate aminotransferase; pH, hydrogen ion concentration; LDH, lactate dehydrogenase

중 복강 내 괴사성 염증의 세척 및 배액과 요독 제거를 동시에 수행하기 위해 혈액투석 보다는 복막투석을 선택하였다. 감염의 위험이 있는 급성 복막투석 도관 대신 띠가 달린 Tenckhoff 도관을 수술적 방법으로 삽입하였고, 다음날부터 누운 자세에서 3시간마다 1.5% Dianeal® (Baxter) 1,000 mL씩 교환하였으며 한외여과량은 하루 평균 1,600 mL 정도(1,000-2,000 mL)였다. 투석 시작 당시 혈압 150/90 mmHg, 맥박수 115회/분, 호흡수 30회/분, 중심정맥압 8 cm$H_2O$였으며, 백혈구 8,240/mm$^3$, 혈색소 11.8 g/dL, 적혈구용적률 35.8%, 혈소판 84,000/mm$^3$, 적혈구침강속도 57초, C 반응단백(CRP) 43.4 mg/dL, 나트륨 134.4 mEq/L, 칼륨 6.0 mEq/L, 칼슘 7.0 mg/dL, 인 3.1 mg/dL, 알부민 2.5g/dL, 혈액요소질소 84.3 mg/dL, 크레아티닌 7.29 mg/dL, 아밀라아제 424 IU/L, 지질분해효소 1,249 IU/L였다.

입원 10일째까지 증상 호전은 없었으며, 복부 전산화단층촬영 결과 췌장 괴사가 더 진행하여 전체 췌장의 50% 이상에서 괴사 소견을 보였으며, 체액 저류 및 양측의 흉수 소견을 동반하였고, 전산화단층촬영 중증도지수는 E 등급이었다(그림 1B).

3시간 간격으로 하루 8차례 복막투석을 지속하였고, 점차 혈액요소질소 및 크레아티닌, 혈청 아밀라아제와 지질분해효소의 감소가 나타났다(그림 2A, 2B). 입원 13일째 혈성 복막투석액 배액과 함께 괴사성 조직 파편이 배출되어 복강동맥 혈관 조영술을 실시하였으나 명확한 출혈 병소는 찾을 수 없었고, 혈성 투석액 배액은 자연 회복되었다. 그 후 점진적인 소변량 증가와 함께 복통 감소가 있었고, 20일째 시간당 100 mL 이상의 소변량의 증가와 함께 혈액요소질소 22.3 mg/dL, 크레아티닌 2.31 mg/dL로 감소, 그리고 복부 전산화단층촬영에서도 체액 저류의 호전과 더 이상의 괴사는 보이지 않아서 복막투석을 중지하였다. 22일째부터 경구 섭취를 허용하고, 30일째부터는 정상 식사를 하였으나 복통은 나타나지 않았다. 37일째에 시행한 복부 전산화단층 촬영상 이전에 관찰되던 복수 및 흉수는 더 이상 보이지 않았으며, 췌장 주위의 체액 저류도 호전을 보였다(그림 1C).

입원 41일 시행한 내시경적 역행성 췌담도 조영술에서 간내 담관 및 총담관의 확장 소견은 없었고, 췌장 두경부의 췌관 확장 소견도 없었다. 입원 45일째 복통은 없고, 활력징후는 안정되었으며 백혈구 4,290/$mm^3$, 혈색소 8.9 g/dL, 혈소판 184,000/$mm^3$, 아스파르트아미노전이효소 42 IU/L, 알라닌아미노전이효소 14 IU/L, 크레아티닌 0.93 mg/dL, 아밀라아제 41 IU/L, 지질분해효소 6 IU/L로 비교적 정상 범위여서 퇴원하였다(표 1).

## 고 찰

급성췌장염의 합병증으로 발생하는 급성신부전은 6%에서 30%까지 다양한 빈도로 보고되고 있다[1]. 발생기전은 유효 혈액양의 감소로 인한 허혈, 매개 물질의 활성화 및 혈액응고기전의 항진 등 여러 인자가 관계하는 것으로 알려져 있다[5, 6].

급성신부전이 동반된 급성췌장염의 원인 질환으로는 담도계 질환과 과음이 가장 많은 원인이지만 고지혈증, 신장이식 후 면역억제제 사용의 보고도 있다[7]. 급성췌장염에 합병된 급성신부전의 특징은 췌장염 발병 초기부터 발생하여 진행이 빠르고, 핍뇨성 신부전 양상이며, 현저한 고요산혈증이 나타나는 것으로 알려져 있다[8]. 급성췌장염에 동반된 급성신부전의 사망률은 33.3%에서 90%까지 다양하게 보고되며, 급성신부전이 없는 급성췌장염의 사망률보다 훨씬 높고, 신부전 자체보다는 패혈증, 쇽, 출혈 등이 주요 사망원인으로 알려져 있다[9, 10]. 일부 사례에서는 사망률이 80%를 넘어선다고 보고하였다[11-13].

급성췌장염에 합병된 급성신부전의 치료는 충분한 수액공급을 통한 충분한 유효 혈액양 유지 및 신혈류 유지로 가능한 급성신부전의 발생을 예방하는 것이 중요하며, 신부전이 발생한 경우 기존의 보존적 치료 및 투석이 필요하다. 그 중 복막투석은 급성췌장염에서의 복강 삼출물에서 방출되는 독성 물질을 제거하는데 기여하는 것으로 알려져 있다. 이 삼출물은 히스타민을 분비시키고, 혈관 투과성을 증가시키며 전신적인 저혈압을 유발한다[14]. 이러한 이유로 손상된 췌장에서 방출되는 췌장 소화효소와 독성 물질을 제거하기 위해 복막투석이 우선적으로 고려될 수 있으며 급성신부전을 동반한 심각한 췌장염에 있어 혈액투석이 그다지 도움이 되지 않는다는 보고도 있다[15]. 하지만 복막투석은 도관 출구감염 및 피하터널 감염 등의 도관 관련 감염의 위험이 높은 단점이 있다[16-18]. 급성 복막투석용 도관은 띠가 없어서 감염이 문제가 되지만 띠가 있는 지속적 복막투석용 도관인 Tenckhoff 도관을 이용하면 복막염 등의 감염을 줄일 수 있다고 생각되어 본 증례에서는 Tenckhoff 도관을 이용하여 복막투석을 시행하였다[19]. 본 증례의 환자의 경우 급성신부전 치료를 위해 투석이 필요하였고, 괴사성 염증에 의한 복수의 배액을 위해 복강에 배액용 도관 삽입을 고려하던 중, 복막투석으로 두 가지 치료가 동시에 가능할 것으로 생각되어 복막투석을 선택하였다.

복막투석을 지속하여 복강 내 염증성 괴사 물질의 배액과 세척을 할 수 있었고, 급성신부전도 호전되어 정상 신기능을 회복하였다.

결론적으로 급성췌장염에 합병된 급성신부전의 치료에서 복막투석의 역할은 혈액투석 및 지속적 신대체요법의 발전과 복막투석에 따르는 감염의 위험성 등으로 인하여 그 이용이 많이 줄어든 것은 사실이나, 불안정한 생체징후를 보이는 환자나 출혈성 경향으로 혈액투석이나 지속적 신대체요법을 하기 곤란한 경우, 혈액투석이나 지속적 신대체요법을 할 수 없는 여건 등에서는 아직도 유용한 치료 방법의 하나로 고려되어야 할 것으로 생각된다.

## 요 약

복막투석은 급성 괴사성 췌장염에 병발한 급성신부전 치료에 요독 물질뿐 아니라 독성 염증 물질을 제거할 수 있어 그 유용성이 크지만 감염 위험성 등의 단점과 함께 최근 혈액투석이나 지속적 신대체요법의 발달 등으로 거의 이용되지 않는 실정이다. 그러나 혈액투석을 할 수 없거나 복강 세척, 복수 배액이 필요한 환자에서는 아직도 유용한 치료 방

법이 될 수 있다고 생각되어 복막투석으로 급성신부전과 췌장염을 성공적으로 치료한 경험을 보고하는 바이다.

41세의 남자로 급성췌장염으로 보존적 치료 중 핍뇨성 급성신부전이 병발하였다. 투석 치료를 고려하던 중 복강 내 괴사성 염증의 세척 및 배액과 요독 제거를 동시에 수행하기 위해 혈액투석 보다는 복막투석이 유리할 것으로 생각되어 복막투석을 시행하였다. 급성 복막투석용 도관 대신 띠가 달린 Tenckhoff 도관을 수술적 방법으로 삽입하였고, 3시간 간격으로 1 L씩 하루 8차례 복막투석을 지속하였다. 복막투석을 지속하면서 점진적인 소변량 증가와 함께 복통 감소, 핍뇨의 호전 및 신기능이 회복되었다. 또한 복수 및 흉수의 소실과 췌장 주위의 체액 저류 등 췌장염도 호전되었다.

급성췌장염에 합병된 급성신부전의 치료에서 복막투석은 불안정한 생체징후를 보이는 환자, 출혈성 경향으로 혈액투석이나 지속적 신대체요법을 하기 곤란한 경우 등에서 여전히 유용한 치료 방법의 하나로 고려되어야 할 것으로 생각된다.

**중심 단어 :** 급성췌장염; 급성신부전; 복막투석

## REFERENCES


1) Kes P, Vucicevic Z, Ratkovic-Gusic I, Fotivec A. *Acute renal failure complicating severe acute pancreatitis. Ren Fail 18:621-628, 1996*
2) Ranson JH, Spencer FC. *The role of peritoneal lavage in severe acute pancreatitis. Ann Surg 187:565-575, 1978*
3) Mactier R. *Non-renal indications for peritoneal dialysis. Adv Perit Dial 8:141-144, 1992*
4) Reynaert MS, Bshouty ZH, Otte JB, Kestens PJ, Tremouroux J. *Percutaneous peritoneal dialysis as an early treatment of acute necrotic hemorrhagic pancreatitis. Intensive Care Med 11:123-128, 1985*
5) 조종태, 임춘수, 안규리, 한진석, 김성권, 이정상. 급성췌장염에 합병된 급성신부전의 임상적 특징. 대한신장학회지 *11:222-233, 1992*
6) 김여주, 방제소, 홍의소, 송준호, 김문재. 급성췌장염에 동반된 급성신부전의 양상. 대한신장학회 춘계학술대회초록집 *1995*
7) Hamed I, Lindeman RD, Czerwinski AW. *Case report: acute pancreatitis follwing corticosteroid and azathioprine therapy. Am J Med Sci 276:211-219, 1978*
8) Goldstein DA, Llach F, Massry SG. *Acute renal failure in patients with acute pancreatitis. Arch Intern Med 136:1363-1365, 1976*
9) Balslov JT, Jorgensen HE, Nielsen R. *Acute renal failure complicating severe acute pancreatitis. Acta Chir Scand 124:348-354, 1962*
10) Gordon D, Calne RY. *Renal failure in acute pancreatitis. Br Med J 3:801-802, 1972*
11) Frey CF. *Hemorrhagic pancreatitis. Am J Surg 137:616-623, 1979*
12) Kaplan MH, Cotlar AM, Stagg SJ. *Acute pancreatitis. Am J Surg 108:24-30, 1964*
13) Kauste A, Hockerstedt K, Ahonen J, Tervaskari H. *Peritoneal lavage as a primary treatment in acute fulminant pancreatitis. Surg Gynecol Obstet 156:458-463, 1983*
14) Amundsen E, Ofstad E, Hagen PO. *Experimental acute pancreatitis in dogs: I. hypotensive effect induced by pancreatic exudaate. Scand J Gastroenterol 3:659-664, 1968*
15) Balsløv JT, Jørgensen HE, Nielsen R. *Acute renal failure complicating severe acute pancreatitis. Acta Chir Scand 124:348-354, 1962*
16) Turner K, Uttley L, Scrimgeour A, McKewan A, Gokal R. *Natural history of Staphylococcus aureus nasal carriage and its relationship to exit-site infection. Perit Dial Int 18:271-273, 1998*
17) Piraino B, Bernardini J, Sorkin M. *Catheter infections as a factor in the transfer of continuous ambulatory peritoneal dialysis patients to hemodialysis. Am J Kidney Dis 13:365-369, 1989*
18) Piraino B, Bernardini J, Holley JL, Perlmutter JA. *A comparison of peritoneal dialysis-related infections in short- and long-term peritoneal dialysis patients. Perit Dial Int 13: 194-197, 1993*
19) Ash SR. *Chronic peritoneal dialysis catheters: challenges and design solutions. Int J Artif Organs 29:85-94, 2006*