대한내과학회지 : 제 73 권 부록 3 호 2007

활동성 출혈을 동반한 용종 형태의 직장 자궁내막증 1예

성균관대학교 의과대학 삼성서울병원 내과

신재욱 · 이준행 · 양 선 · 오성욱 · 이유지 · 백승운 · 이종철

=Abstract=

A case of rectal endometriosis with a polypoid shape and accompanied with active bleeding.

Jae Uk Shin, M.D., **Jun Haeng Lee,** M.D., **Sun Yang,** M.D., **Sung Ook Oh,** M.D., **Yu Ji Lee,** M.D., **Seung Woon Paik,** M.D. and **Jong Chul Rhee,** M.D.

Department of Medicine Internal, Samsung Medical Center
Sungkyunkwan University School of Medicine, Seoul, Korea

Endometriosis is a relatively common disease in women of reproductive age and it usually develops in theovary, the uterine ligament and the intrapelveic peritoneum. Involvement of gastrointestinal tract is reported in 3 to 34% of endometriosis patients, and the rectum and sigmoid colon are most commonly involved. Enteric endometrios is usually asymptomatic, but when it is symptomatic, the symptoms are lower abdominal and pelvic pain that especially worsens during the menstrual period. Rectal bleeding is infrequent because endometriosis rarely involves the mucosal layer. The diagnosis of enteric endometriosis is difficult to make via endoscopy because of the same reason and so diagnosis usually requires surgical biopsies. We recently examined a 45year old woman who visited our hospital for the complaint of hematochezia. During the colonoscopic examination, a bleeding polyp 2 centimeters in size was discovered in the rectum. The polyp was resected by endoscopic mucosal resection and it was found to be endometrial tissue on histologic examination.(Korean J Med 73:S900-S904, 2007)

Key Words : Endoscopy, Endometriosis, Rectum, Gastrointestinal hemorrhage

서 론

자궁내막증은 자궁내막 조직이 비정상적으로 자궁이 외의 장소에 발생하여 성장, 증식, 출혈을 일으키는 질환으로 자궁의 근육층에 발생하는 자궁선종과 구별된다. 가임기 여성의 8~15%에서 자궁내막증이 보고되며 난소(55%), 넓은인대(35%), 맹관(34%), 자궁천골인대(28%)순으로 호발한다[1]. 자궁내막증 환자의 3~34%에서는 장관에 발생하며 이 중 직장과 S상 결장에 가장 많이 침범한다고 보고되며(5~40%), 그 외 충수돌기, 회장, 맹장 순으로 발생한다[2]. 대부분 장의 장막 및 근육층까지는 침범하나 점막하층(17%), 점막층(10%)까지는 침투하지 않아서 직장 및 대장경 검사에서 거의 정상소견이며 증상이 없는 경우가 대부분이다[3, 4]. 조직검사에서도 대부분 염증반응을 보이는 정도로 진단이 어렵다. 따라서 대부분의 진단은 개복 후 조직검사에 의해서 이루어진다. 저자들은 최근 혈변을 주소로 내원한 45세 여자 환자의 내시경 검사에서 활동성 출혈을 동반한 용종

• Received : 2005. 8. 25
• Accepted : 2006. 10. 24
• Correspondence to : Jun Haeng Lee, M.D., Department of Medicine, Samsung Medical Center, Sungkyunkwan University School of Medicine, 50 Irwon-dong, Gangnam-gu, Seoul 135-710, Korea E-mail : stonachlee@skku,edu

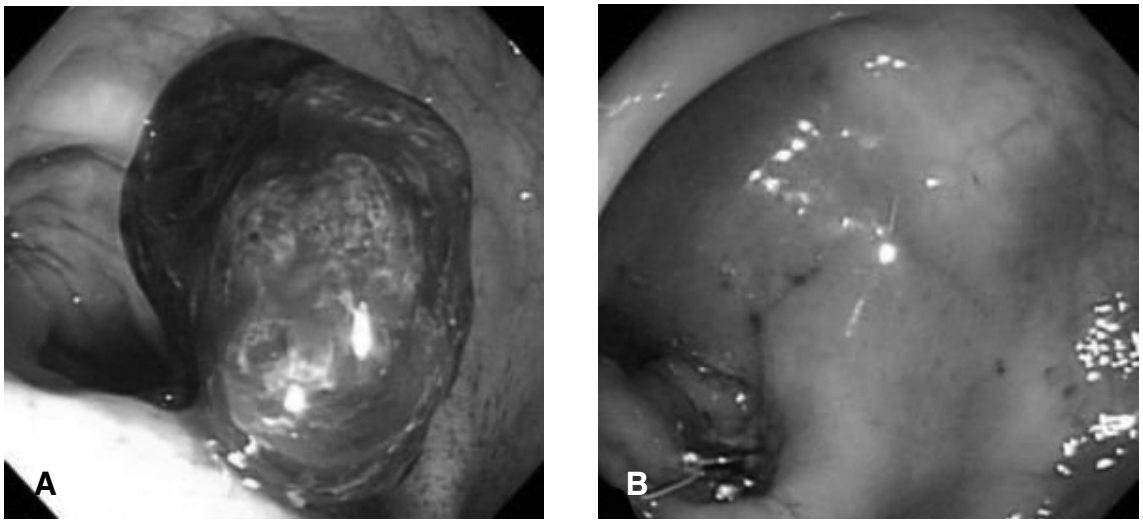

Figure 1. (A) Active bleeding was seen from the entire surface of the 2 cm sized polyp on the rectum, 10 centimeters above the anal verge. (B) This polyp was removed by endoscopic mucosal resection. Electrocauterization and 2 clips were applied for bleeding control.

으로 용종절제술 후 조직검사에서 자궁내막증으로 진단된 1예를 경험하였기에 보고하는 바이다.

증 례

45세 여자가 내원 1일 전부터 시작된 수차례의 혈변을 주소로 외부병원을 방문하였다. 당시 복통은 없었고, 외부병원에서 시행한 대장내시경상 직장암이 의심되어 정밀검사를 위해 본원으로 전원되었다. 전원된 날부터 하복부 통증 및 생리가 시작되었고, 생리는 1주일 동안 지속 후 중단되었다. 환자는 3년 전부터 심한 생리통이 발생하여 3차 병원에서 자궁근종 또는 자궁내막증의 가능성이 있다고 듣고 경구 호르몬제를 복용하였으나 증상의 호전은 없었다. 2년 전 복강경 검사를 시행하였으나 특이소견이 없었으며, 1년 전 대장내시경을 시행하였으나 특이소견은 없었다. 이후에도 증상의 호전이 없어 6개월 전부터 경구 호르몬제 치료를 중단하였고, 이후로 점액질의 변이 생리기간과 관계없이 발생하였다. 1개월 전 생리기간이 아니었으나 소량의 혈변이 1회 발생하였다가 저절로 호전되었고 설사나 체중감소는 없었다.

과거력상 10년 전 폐결핵을 진단받고 6개월간 결핵약 복용 후 완치 판정 받았으며, 가족력상 남동생이 간암으로 사망한 것 외에는 특이소견이 없었다. 산부인과적 병력으로 출산력은 1회의 자연유산을 하였고, 초경은 16세

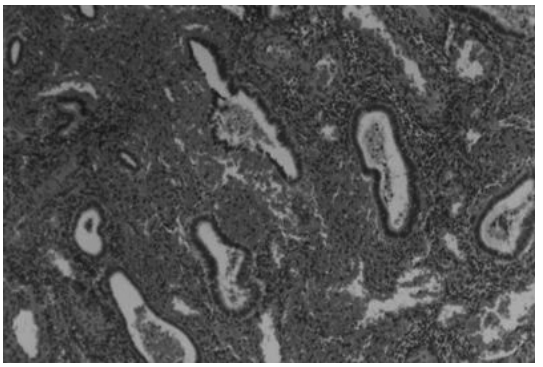

Figure 2. Endometriosis with hemorrhagic necrosis (H&E stain ×40).

때 하였으며 월경기간은 7일, 간격은 28일로 규칙적이었다. 월경량은 중등도로 관찰되었고, 월경통은 3년 전부터 발생하였다.

신체 검진상 혈압 126/76, 맥박 79, 호흡수 18회, 체온 36.7℃였다. 특이한 병색은 없었고, 결막 창백이나 공막 황달은 없었으며 경부 림프절은 만져지지 않았다. 흉부 청진상 폐음은 깨끗하였고, 심잡음은 없었으며 박동은 규칙적이었다. 복부 촉진상 간, 비종대는 없었고, 복부의 압통이나 반사통도 없었다. 직장수지검사상 선홍색 혈변이 묻어나왔으나 종괴는 만져지지 않았다.

혈액검사상 WBC 2,350/mm^3, Hb 10.8 g/dL, Hct 32.9%, platelet 221,000/uL이었고, 간기능 및 신기능은 정상이었다. 종양표지자 검사에서 CEA는 0.5 ng/mL로 정상이었으나 CA125는 49.5 U/mL로 증가되어 있었다. 대장 내시경검사상 항문 경계로부터 10 cm 위치에 2 cm 크기의 용종이 있었으며 용종의 표면 전체에서 활동성으로 출혈하고 있는 소견이 관찰되었다(그림 1A). 생리식염수와 에피네프린을 점막하 주입 후에 내시경하 점막절제술을 시행하여 출혈성 용종을 제거하였다(그림 1B).

병리조직학적 검사상 용종 전체가 출혈성 괴사를 동반하고 있는 자궁내막증 조직으로 이루어져 있었고, 점막이나 점막하층 조직은 관찰되지 않았으며, 용종 절제단면에 자궁내막증 조직이 남아 있었다(그림 2). 에스트로겐 수용체와 프로게스테론 수용체에 대한 면역염색에서도 모두 양성이었다(그림 3). 용종절제술로 자궁내막증 확진 후에 시행한 골반강 자기공명영상에서 좌측 맹관에 경계가 불분명한 종괴가 있었으며 직장과 자궁에 유착되어 있었고, 종괴 내부에 T1 영상에서 밝은 신호를 보이는 부분이 있어 출혈성 병변을 포함하고 있음을 알 수 있었다(그림 4).

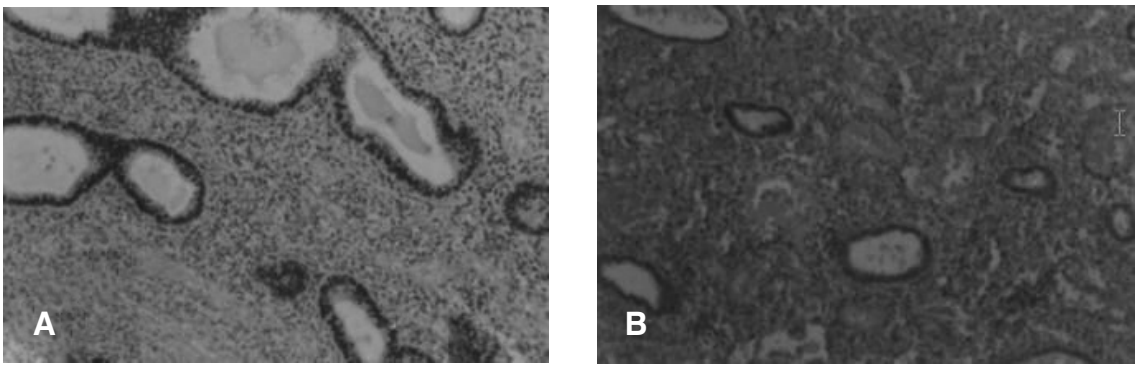

Figure 3. (A) Immunohistochemical stain, estrogen receptor positive (×40). (B) Immunochemical stain, progesterone receptor positive (×40).

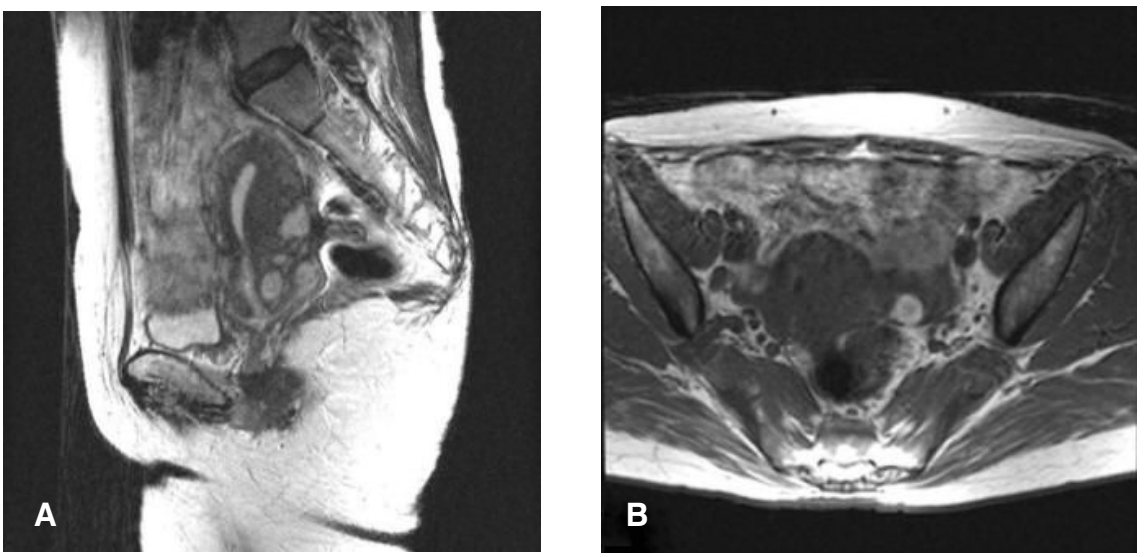

Figure 4. (A) Sagittal T2 image. (B) Axial T1 image. An ill-defined mass in the cul-de-sac with hemorrhage and invasion to the uterus and proximal rectum.

내시경으로 직장내 자궁내막증으로 이루어진 용종을 제거 후 혈변은 호전되었다. 환자가 수년 뒤 폐경 이후에는 자궁내막증의 호전을 기대할 수 있어 일단 외과적 절제술을 시행하지 않고 GnRH agonist인 leuprolide를 투여하면서 외래에서 경과를 관찰하였다.

이후 혈변은 재발하지 않았고, 10개월 후에 시행한 직장내시경에서 재발이나 출혈은 관찰되지 않았다. 13개월 후에 추적검사로 시행한 골반 초음파에서 자궁내막증은 큰 변화가 없었다.

고 찰

자궁내막증은 자궁내막의 내막선 및 기질이 자궁이외의 장소에 발생하는 것으로 대부분 골반강 내에 위치하나 신체 대부분의 장기에서 발생이 보고되고 있다. 발생기전으로는 여러 가지 학설이 대두되고 있다[5, 6]. 첫째 착상설(implantation theory)로 월경시에 자궁내막 조직이 난관을 통하여 역류하여 골반내에 직접 착상되어 성장한다는 학설이다. 둘째는 직접 이식설(direct transplantation theory)로 회음부 절개술, 제왕절개술, 수술 후 반흔에 발생한 자궁내막증의 원인으로 여겨 진다. 셋째는 혈관과 임파선을 통해 전이된다는 이론(dissemination through lymphatics and blood vessel)으로 폐, 대뇌 등에 발생하는 원인으로 설명되기도 한다. 넷째는 체강화생설(coelomic metaplasia theory)로 골반내 모든 장기는 발생학적으로 체강(coelomic cavity)에서 유래되었기 때문에 골반내의 미분화된 세포가 자궁내막과 같은 조직으로 분화할 수 있다는 것이다. 그 외에도 면역기능 이상으로 착상된 자궁내막 조직이 성장하게 된다는 학설도 있고, 유전학적인 요소가 있어 자궁내막증 여성의 자손에서 정상인보다 발생율이 다소 높다는 연구 보고도 있다[7].

임상증상으로는 하복부나 골반부위로 방사되는 동통이 가장 흔하며 불규칙한 생리, 무월경, 성교통, 불임이 동반될 수 있다. 그 외에도 침범부위가 직장 및 대장일 경우 배변습관의 변화, 혈변, 이급후증을 호소할 수도 있고 드물게 장폐쇄를 동반하기도 한다. 혈변의 경우 생리말기에 자주 나타나며 이것은 장관의 장막과 근육층에 발생한 자궁내막이 여성호르몬의 자극에 의하여 팽대돼 장점막의 파열을 초래하여 혈변이 나타난다고 한다. 특히 이러한 증상들이 주기적으로 나타나거나 월경시에 심해지는 것이 특징적이다[8-11].

진단은 단순복부 사진상으로는 장폐쇄를 동반한 경우 이외에는 특이소견이 없으며, 대장에 발생한 경우에도 대부분 점막까지는 침투하지 않으므로 직장 및 대장 내시경 검사에서 거의 정상소견을 보이며 때때로 정상점막이 융기된 정도의 소견이나 점막의 궤양형성을 관찰할 수도 있다. 따라서 내시경적 생검으로 진단되는 빈도가 매우 낮고 상당수가 개복수술 후 조직검사에서 진단된다. 내시경초음파, CT, MRI같은 영상검사를 이용하여 골반강내의 장기와의 연관성, 점막의 보존여부, 종괴와 주위조직과의 유착을 확인할 수는 있으나 특이적인 감별소견은 없다[6, 12, 13]. CA125가 대부분 상승되어 있으며 자궁내막증의 중증도에 비례하여 증가하며 치료 후 경과추적에 도움을 준다. 또한 수술 전 CA125가 상승되어 있는 환자에서는 유착이 심하여 수술시 장손상의 위험도가 커진다는 연구 보고도 있다[13].

치료방법으로는 약물요법과 수술요법이 있으며 환자의 증상, 전신상태, 연령 및 향후 임신여부 등을 고려하여 치료방법을 결정하여야 한다. 증상이 적거나 폐경을 앞둔 경우는 치료를 하지 않고 경과를 관찰할 수도 있다. 내과적 치료로 증상이 경한 경우 NSAID, analgesics, oral contraceptives 제제를 사용할 수 있으나 증상이 심하거나 상기 약제에 호전이 없을 때는 danazole이나 성선자극호르몬 유리호르몬 효능제(gonadotropin releasing hormone analogs:GnRH)을 사용한다. danazole은 19-nortestosterone 유도체로 뇌하수체에서 gonadotropin 분비를 억제하고, 착상된 자궁내막 조직의 성장을 직접 억제하며, 난소에서 estrogen 생산에 필요한 효소를 억제한다. 6개월 정도 사용하며 80%에서 두 달 이내에 증상이 호전된다. 그러나 대부분에서 체중 증가, 부종, 다모증, 얼굴홍조, 간 효소치 상승, HDL 콜레스테롤 감소, 우울증 등 androgen에 의한 부작용이 발생한다. 최근에 가장 많이 사용되는 약제인 GnRH agonist는 장기간 사용하면 뇌하수체의 GnRH 수용체를 탈감작시킴으로써 뇌하수체에서 LH와 FSH의 분비를 저하시켜 결과적으로 난소에서 estrogen과 progesterone 분비를 감소시킨다. 치료는 대부분 6개월에서 12개월 정도 지속되며 80% 정도에서 증상이 호전되어 danazole과 치료효과는 비슷하나 부작용으로 성욕 감소, 질 건조, 안면홍조, 골다공증이 발생할 수 있다. 부작용은 hypoestrogenism에 의한 것으로 danazole에 비해 상대적으로 부작용이 가볍기 때문에 1차 치료약제로 많이 사용되고 있다[6, 14-17].

내과적인 치료에 반응이 없거나, 장관에 발생한 종괴가 클 경우, 장폐쇄증이나 혈복강이 발생한 경우 또는 암의 가능성을 배제할수 없는 경우 수술적 절제술을 시행한다. 환자가 임신을 원하는 경우 개복하에 이소성 자궁내막 조직을 절제하고 골반강내 유착을 제거하여 정상적인 골반구조로 회복시키거나, 복강경하에 전기소작술이나 laser ablation을 시행할 수도 있으나, 장관 침범시 염증에 의해 장벽이 섬유화하여 협착과 폐쇄를 초래하고 자궁내막증에서 악성종양이 동반되는 경우가 드물게 보고되므로 자궁내막증이 발생한 장관의 전층을 절제하여야 한다. 임신을 원하지 않는 경우는 전자궁 적출술 및 양측 난소 제거술이 적합하며, 젊은 여성의 경우는 가능하면 일측 난소를 보존하는 것도 고려하여야 한다[16, 17]. 본 증례에서는 직장의 용종에서 활동성 출혈이 발생하여 내시경으로 용종을 제거한 후 혈변은 호전되었으며, 조직검사상 용종은 자궁내막증으로 진단되었다. 수년 뒤 폐경 이후에 자궁내막증이 호전될 것을 고려하여 GnRH agonist인 leuprolide를 투여하면서 1년 동안 추적관찰하였고, 이후 혈변은 재발하지 않았다.

요 약

자궁내막증이 위장관을 침범하는 경우 대부분 장막과 근육층까지 침범하나 점막하층과 점막층까지 침범하는 경우는 드물다. 저자들이 조사한 바에 의하면 직장의 활동성 출혈을 동반한 용종의 형태로 발현한 자궁내막증은 아직까지 국내에서는 보고된 바가 없었다. 저자들은 혈변을 주소로 내원한 45세 여자 환자에서 대장 내시경 검사상 출혈성 용종 소견을 보여 직장암 의심하에 내시경 점막절제술을 시행하였으나 조직검사상 자궁내막증으로 진단된 1예를 경험하였기에 문헌고찰과 함께 보고하는 바이다.

중심 단어 : 내시경검사, 자궁내막증, 직장, 위장관출혈

REFERENCES

1) Jenkins S, Olive DL, Haney AF. *Endometriosis: pathogenetic implications of the anatomic distribution. Obstet Gynecol 67:335-338, 1986*
2) Jenkinson EL, Brown WH. *Endometriosis. a study of 117 cases with special reference to constricting lesions of the rectum and sigmoid colon. JAMA 122:349, 1943*
3) Anaf V, El Nakadi I, Simon P, van de Stadt J, Fayt I, Simonart T, Noel JC. *Preferential infiltration of large bowel endometriosis along the nerves of the colon. Hum Reprod 19:996-1002, 2004*
4) Kavallaris A, Kohler C, Kuhne-Heid R, Schneider A. *Histopathological extent of rectal invasion by rectovaginal endometriosis. Hum Reprod 18:1323-1327, 2003*
5) Seli E, Berkkanoglu M, Arici A. *Pathogenesis of endometriosis. Obstet Gynecol Clin North Am 30:41-61, 2003*
6) Giudice LC, Kao LC. *Endometriosis. Lancet 364: 1789-1799, 2004*
7) Simpson JL, Bischoff FZ, Kamat A, Buster JE, Carson SA. *Genetics of endometriosis. Obstet Gynecol Clin North Am 30:21-40, 2003*
8) 김덕성, 김유선, 조장환, 황규철. 이소성 자궁내막증식증에 관한 임상적 고찰. 대한외과학지 *26:266-270, 1984*
9) 김준호, 박형석, 진춘조, 공수정, 최의광, 민미심, 이경영, 윤상애. 장폐쇄를 유발한 회장 자궁내막증식증 1예. 대한소화기학회지 *28:879-883, 1996*
10) 나상규, 정준표, 송종원, 채보원, 이세준, 이관식, 이상인, 강진경, 김희정, 박영년. 직장 자궁내막증: 증례보고 및 국내문헌고찰. 대한소화기내시경학회지 *19:667- 670, 1999*
11) 남영섭, 장태수. 직장암으로 오인된 직장자궁내막증식증 1예. 대한외과학회지 *49:297-301, 1995*
12) Delpy R, Barthet M, Gasmi M, Berdah S, Shojai R, Desjeux A, Boubli L, Grimaud JC. *Value of endorectal ultrasonography for diagnosing rectovaginal septal endometriosis infiltrating the rectum. Endoscopy 37:357-361, 2005*
13) Brosens J, Timmerman D, Starzinski-Powitz A, Brosens I. *Noninvasive diagnosis of endometriosis: the role of imaging and markers. Obstet Gynecol Clin North Am 30:95-114, 2003*
14) Mahutte NG, Arici A. *Medical management of endometriosis: associated pain. Obstet Gynecol Clin North Am 30:133-150, 2003*
15) Winkel CA. *A cost-effective approach to the management of endometriosis. Curr Opin Obstet Gynecol 12:317-320, 2000*
16) Gambone JC, Mittman BS, Munro MG, Scialli AR, Winkel CA. *Consensus statement for the management of chronic pelvic pain and endometriosis: proceedings of an expert panel consensus process. Fertil Steril 78:961-972, 2002*
17) Olive DL, Pritts EA. *Treatment of endometriosis. N Engl J Med 345:266-275, 2001*